[1]Національний інститут раку, Київ
[2]Львівський національний медичний університет ім. Данила Галицького

# ЗАСТОСУВАННЯ УЛЬТРАСОНОГРАФІЇ ЯК МЕТОДУ ІНТРАОПЕРАЦІЙНОГО КОНТРОЛЮ ПРИ ВИЛУЧЕННІ КОНКРЕМЕНТІВ ІЗ ПІДНИЖНЬОЩЕЛЕПНИХ СЛИННИХ ЗАЛОЗ ТА ЇХ ВИВІДНИХ ПРОТОК

Т.С. Головко[1], Анд.В. Філіпський[2], А.Р. Кучер[2], Ант.В. Філіпський[2]

*Адреса:*
*Філіпський Андрій Вікторович*
*79010, Львів, вул. Пекарська, 69*
*Львівський національний медичний університет ім. Данила Галицького*
*E-mail: andriyfilipskiy91@gmail.com*

**Ключові слова:** *інтраопераційний променевий контроль, конкремент, піднижньощелепна слинна залоза, слинокам'яна хвороба, ультрасонографія.*

**Слинокам'яна хвороба піднижньощелепних слинних залоз є найпоширенішим непухлинним захворюванням великих слинних залоз людини. Актуальним залишається питання неінвазивного інтраопераційного променевого контролю процесу вилучення конкремента й оцінки стану залози та її вивідної протоки безпосередньо після операції. Метою нашого дослідження було з'ясувати можливості ультрасонографії як інтраопераційного променевого контролю при вилученні конкрементів із піднижньощелепних слинних залоз та їх вивідних проток. У дослідження включено 10 клінічних випадків слинокам'яної хвороби піднижньощелепних слинних залоз. Проаналізувавши отриману з фахових джерел інформацію та спираючись на наш попередній позитивний досвід, усім пацієнтам під час вилучення конкрементів ми застосували інтраопераційну ультрасонографію. Інтраопераційний променевий контроль надає лікарю можливість огляду ділянки втручання безпосередньо під час роботи. Це підвищує точність і прецизійність втручання та знижує ризик можливих помилок або післяопераційних ускладнень.**



## ВСТУП

Слинокам'яна хвороба (СКХ), або калькульозний сіалоаденіт, — одне із найпоширеніших захворювань великих слинних залоз, для якого характерне утворення каменів у залозах та їх протоках. Так, за О.О. Тимофєєвим [4], рівень захворюваності становить близько 30% випадків усіх непухлинних захворювань слинних залоз, або понад 50% усіх випадків хронічного сіалоаденіту. При цьому СКХ піднижньощелепних слинних залоз (ПНЩСЗ) трапляється у 98,2% усіх хворих із СКХ, причому у 52,0% випадків камені виявляли у протоках ПНЩСЗ. Виключно хірургічний метод лікування шляхом видалення каменя з протоки у більшості пацієнтів чи екстирпація залози вимагають особливої уваги до концепції ефективної передопераційної діагностики, що сприяє оптимізації обсягу передопераційного обстеження і дозволяє визначити необхідні заходи для якісного лікування. Попри значні досягнення сучасної медичної науки та великий крок уперед медичної промисловості у питаннях діагностики, все ще залишається великий відсоток діагностичних помилок і пов'язаних з ними незадовільних результатів лікування пацієнтів із СКХ. З урахуванням різного положення конкремента стосовно залози чи її вивідної протоки, а також різноманітності розмірів конкрементів [5, 7] питання променевого діагностичного супроводу пацієнта залишається надалі актуальним.

## ОБ'ЄКТ І МЕТОДИ ДОСЛІДЖЕННЯ

Клінічна діагностика СКХ є недостатньою для вибору методу та тактики лікування; крім того, оцінити розміри конкрементів, розташованих у дистальних відділах вивідних проток залоз або безпосередньо в товщі їхньої паренхіми, клінічно неможливо. Також слід врахувати те, що існує велика ймовірність міграції конкрементів (особливо овальної форми та малих розмірів) вздовж протоки під час слиновиділення, рухів м'язів тощо. Для визначення точної локалізації, цілісності та кількості конкрементів передопераційної променевої діагностики недостатньо. Необхідним є інтраопераційний контроль безпосередньо до та після вилучення конкремента. Рутинна променева діагностика СКХ передбачає застосування кількох ме-

тодів: традиційної двоплощинної рентгенографії, ортопантомографії, спіральної комп'ютерної томографії (СКТ) чи магнітно-резонансної томографії (МРТ), ультрасонографії (УСГ) [4, 5, 7, 10].

УСГ є відносно «молодим» методом променевої діагностики в щелепно-лицевій хірургії, проте за час активного застосування та удосконалення обладнання його можливості значно розширилися. Традиційні особливості УСГ загальновідомі: відносно безпечний неінвазивний метод обстеження з достатньо високою діагностичною ефективністю, не володіє променевим навантаженням і не потребує обробки даних після проведення обстеження, а отже, не потребує спеціально обладнаних операційних або лабораторій [7, 10]. Сучасні УСГ-сканери подібні за розміром на портфель для документів, тому можуть бути доставлені в будь-яку операційну. Завдяки цим характеристикам метод може застосовуватися динамічно, впродовж усього періоду лікування. Недоліком є невелика зона сканування, порівняно із МРТ або СКТ, проте для вирішення локальних завдань її достатньо.

На думку З.І. Яруліної [6], рентгенологія є провідною методикою серед усіх променевих методів у стоматології, бо застосовується у понад 90,0% випадків променевої діагностики. Також автор вказує, що медичне опромінення пацієнтів має унікальні особливості, зокрема є навмисним, добровільним, має широкий діапазон радіаційного ушкодження для конкретного пацієнта; можливе керування дозою опромінення та наявна різниця ризиків у різних вікових групах на момент обстеження (табл. 1).

**Таблиця 1.** Середні дози опромінення пацієнтів

| Вид рентгенологічного дослідження | Ефективна доза, мЗв |
|---|---|
| Ортопантомографія (плівкова) | 0,05–0,06 |
| Ортопантомографія (цифрова) | 0,015–0,020 |
| Внутрішньоротова рентгенографія зубів (плівкова) | 0,010–0,020 |
| Внутрішньоротова рентгенографія зубів (цифрова) | 0,002–0,005 |
| Внутрішньоротова періапікальна рентгенографія всього прикусу (10 плівкових знімків) | 0,1–0,2 |
| Оглядова рентгенографія черепа | 0,03–0,04 |
| Лінійна томографія черепа | 0,8–1,0 |
| СКТ черепа | 0,3–2,0 |
| Конусно-променева комп'ютерна томографія | 0,03–0,12 |

О.О. Тимофєєв [4, 5] теж позиціонує рентгенографію як один із вирішальних методів діагностики. Зокрема, найчастіше з метою виявлення конкрементів у протоці ПНЩСЗ застосовують бокову рентгенографію нижньої щелепи, рентгенографію дна ротової порожнини в прямій і трансангулярній проекціях. Поєднання цих проекцій забезпечує сканування тканин у двох взаємно перпендикулярних площинах, що є надзвичайно важливим для точної локалізації конкремента. На думку О.М. Солнцева та співавторів [3], традиційні укладання (інтраоральна оклюзійна рентгенографія, бокова і передня прямі проекції) можуть виявити конкременти лише в передньому і середньому відділах вивідної протоки ПНЩСЗ; для діагностики сіалолітіазу дистального відділу необхідно застосовувати трансангулярну проекцію за В.С. Коваленком. Однак слід враховувати, що кожен рентгенологічний метод обстеження має низку спільних загальновідомих недоліків: великі масово-габаритні параметри устаткування, наявність променевого навантаження на пацієнта та персонал, потреба в спеціальних приміщеннях для монтажу обладнання та обробки отриманих даних, значна вартість обстеження; також СКТ-метод діагностики несе значне променеве навантаження навіть при одноразовому застосуванні, а динамічне спостереження є утрудненим і небезпечним для пацієнта; МРТ вимагає тривалого часу для проведення обстеження, має низьку чутливість до твердих утворень або структур і велику кількість протипоказань [2, 6]. Також не слід забувати про ефект так званої сумації тіней, коли тіло нижньої щелепи як значно більша структура «закриває» собою конкремент, що робить боковий рентгенівський знімок непридатним для використання, а проведення подальшої діагностики та планування лікування лише за оклюзійною рентгенограмою неможливі (рис. 1, 2). Крім того, слід зазначити, що, застосувавши один із вищезгаданих методів, лікар отримає лише статичні зображення, які можуть втратити свою діагностичну цінність у зв'язку з дислокацією чи роздробленням конкремента в період від проведення обстеження до початку операції.

Для вирішення цього питання необхідно застосувати променевий контроль безпосередньо під час втручання. Метод, який може бути використаний, повинен мати достатньо високу діагностичну ефективність, не нести променевого навантаження, а устаткування має відрізнятися невеликими масово-габаритними характеристиками та відсутністю необхідності у спеціально обладнаних приміщеннях.

Попередньо проведені закордонними фахівцями [10] дослідження та наш власний позитивний досвід застосування УСГ як методу інтраопераційного контролю репозиції фрагментів при остеосинтезі переломів кута нижньої щелепи внутрішньоротовим доступом [1, 9] стали підґрунтям для з'ясування можливостей УСГ як методу інтраопераційного променевого контролю при вилученні конкрементів із вивідних проток ПНЩСЗ. У дослідження було включено 10 пацієнтів віком 25–65 років із СКХ ПНЩСЗ, які перебували на стаціонарному лікуванні на основній клінічній базі кафедри хірургічної стоматології та щелепно-лицевої хірургії Львівського національного медичного університету (ЛНМУ) ім. Данила Галицького — у відділенні щелепно-лицевої хірургії Львівської обласної клінічної лікарні (ЩЛХ ЛОКЛ) з травня 2014 по жовтень 2015 р. Серед пацієнтів було 6 чоловіків та 4 жінки (табл. 2). УСГ-моніторинг здійснювався працівниками кафедри променевої діагностики факультету післядипломної освіти ЛНМУ ім. Данила Галицького на сканері Logiq E (General Electric, США), сертифікованому в Україні для застосування у медичній практиці (рис. 3).

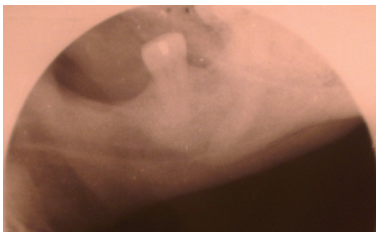

**Рис. 1.** Бокова рентгенограма тіла нижньої щелепи хворого із СКХ ПНЩСЗ

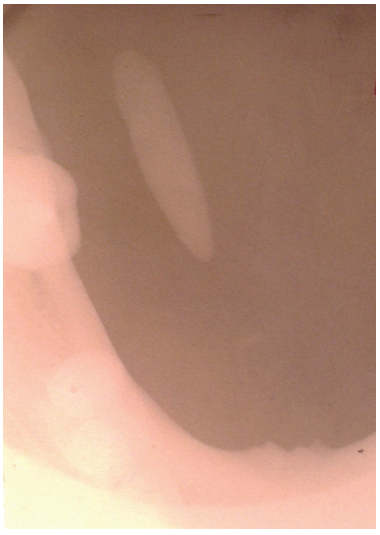

**Рис. 2.** Оклюзійна рентгенограма хворого із СКХ ПНЩСЗ

**Таблиця 2.** Розподіл пацієнтів за віком і статтю

| Вік, роки | Кількість пацієнтів | |
|---|---|---|
| | Чоловіки | Жінки |
| <18 | 0 | 0 |
| 18–29 | 2 | 0 |
| 30–44 | 2 | 1 |
| 45–59 | 1 | 2 |
| 60–75 | 1 | 1 |
| >75 | 0 | 0 |
| Усього | 10 | |

Згідно зі Стандартами надання медичної допомоги Міністерства охорони здоров'я України, при встановленні СКХ ПНЩСЗ як попереднього діагнозу на основі аналізу даних скарг, анамнезу захворювання та клінічного обстеження для підтвердження необхідне променеве дослідження. Алгоритм променевого обстеження наших пацієнтів виглядав так:

- оцінка наявних у пацієнтів результатів попередньо проведених променевих

**Рис. 3.** УСГ-сканер Logiq E

дослідженнь (якщо такі були) при первинному зверненні в стаціонар;

- проведення повторного УСГ з огляду на ймовірне положення конкремента, попередньо встановлене під час клінічного обстеження; прийняття рішення про проведення втручання;
- здійснення інтраопераційного променевого контролю під час втручання згідно з патентованою методикою;
- взяття пацієнта під динамічне УСГ-спостереження зі створенням його електронної УСГ-карти до моменту повного відновлення стану і функції залози та її вивідної протоки.

## ОСНОВНІ РЕЗУЛЬТАТИ ДОСЛІДЖЕННЯ

На етапі первинного звернення в стаціонар у 6 (60,0%) пацієнтів були наявні рентгенівські знімки тіла нижньої щелепи та оклюзійні знімки, що були зроблені на поліклінічному етапі обстеження. На 4 оклюзійних рентгенограмах конкременти були чітко візуалізовані, натомість із 6 рентгенограм тіла нижньої щелепи придатними для діагностики були 2; решта знімків у зв'язку із накладанням зображення конкремента на тіло нижньої щелепи виявилися неінформативними. У 2 (20,0%) осіб були наявні висновки УСГ-обстеження: в одному випадку була підозра на наявність конкремента, в іншому конкрементів не виявлено. Ще 2 пацієнти були госпіталізовані у порядку самозвернення з відсутністю будь-яких обстежень на момент первинного огляду. Усім пацієнтам, незалежно від виду проведеного попереднього променевого обстеження та його результатів, проведено УСГ-дослідження нижньої третини обличчя розміром 8×8 см із фокусом на ПНЩСЗ та її вивідну протоку.

Після проведення УСГ у 9 (90,0%) випадках конкременти виявлено в межах ПНЩСЗ та її вивідної протоки (7 випадків — у середній третині вивідної протоки, 1 випадок — у дистальній третині на межі з тілом залози, 1 випадок — множинний сіалолітіаз власне ПНЩСЗ). В 1 пацієнта виявлено пенетрацію вивідної протоки конкрементом і його дислокацію в м'які тканини дна ротової порожнини. У 9 випадках усі конкременти було успішно видалено, у 1 пацієнта виявлено додатковий, раніше не діагностований конкремент, акустична та рентгенологічна тіні якого були поглинуті тінню більшого візуалізованого конкремента. Найчастіше траплялися конкременти у формі видовженого овалу, середній розмір становив близько 4,55±0,91×8,4±1,88 мм. Найменший конкремент мав розміри 3,5×5,0 мм. Найбільший — 6,0×12,0 мм.

Наочним прикладом алгоритму застосування УСГ як методу інтраопераційного променевого контролю при вилученні конкрементів із вивідних проток ПНЩСЗ є клінічний випадок ***хворого К.***, який звернувся у відділення ЩЛХ ЛОКЛ у червні 2014 р. зі скаргами на різкий біль у правій піднижньощелепній ділянці та наявність припухлості, що супроводжувалися вираженим відчуттям «розпирання». Зі слів хворого, такі скарги з різною вираженістю симптомів він відмічав періодично впродовж 2 років перед та під час прийому їжі. За наданням допомоги раніше не звертався, а займався самолікуванням (прийом антибіотиків, накладання різноманітних компресів). Останнє загострення розпочалося близько тижня до моменту звернення в стаціонар. На 4-й день розвитку захворювання пацієнт звернувся в стоматологічну поліклініку, де був оглянутий і скерований на УСГ-обстеження ділянки правої ПНЩСЗ (рис. 4). Згідно з протоколом обстеження, конкрементів у залозі та вивідній протоці не виявлено, натомість візуалізовано 3 збільшені лімфатичні вузли в правій підщелепній ділянці. Після повторного огляду в стоматолога-хірурга хворий був скерований у ЩЛХ ЛОКЛ.



ПРОТОКОЛ УЛЬТРАЗВУКОВОГО ОБСТЕЖЕННЯ

На рівні кута нижньої щелепи справа вздовж конгломерат лімф. вузлів, поперечно бантчий загальним розміром 41×19 мм. Протока слинної залози не розширена.
Зліва лімф. вузли не візуалізуються.
Рекомендовано к-ця стоматолога

**Рис. 4.** Протокол УСГ-обстеження ***хворого К.***

При огляді у відділенні ЩЛХ виявлено виражену асиметрію та непропорційність обличчя через наявність болісної припухлості в правій піднижньощелепній ділянці. При пальпації також виявлено збільшену в розмірах і болісну праву ПНЩСЗ із навколишніми лімфатичними вузлами. При масажі залози виділення слини чи гною із вивідної протоки не відзначено. З метою дообстеження хворий був направлений на УСГ згідно із вищенаведеним алгоритмом. Конкремент було локалізовано в середній третині вивідної протоки ПНЩСЗ (рис. 5).

Це дозволило кваліфікувати хворого до проведення операції видалення

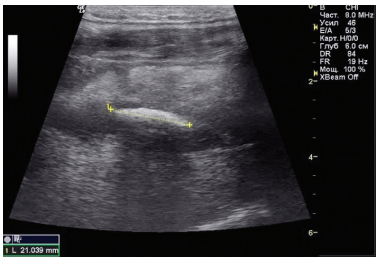

**Рис. 5.** Повторна УСГ ***хворого К.***

конкремента із вивідної протоки правої ПНЩСЗ. Конкремент обмежено шляхом накладання лігатур на протоку медіальніше та дистальніше від його локалізації відповідно до даних інтраопераційної УСГ. Згодом проведено розсікання слизової оболонки над вивідною протокою, розкрито саму протоку, ревізовано її і видалено конкремент (рис. 6–8).

Виявлено масивне виділення слини із прожилками гною під тиском після зняття лігатур і масажування правої ПНЩСЗ. Повторно проведено УСГ: залишків вилученого конкремента чи раніше не діагностованих конкрементів не виявлено (рис. 9, 10).

Рана успішно загоїлася вторинним натягом під прикриттям відповідної антибіотикотерапії. На день виписки гострі запальні явища було усунуто та переведено хворого під спостереження лікаря стоматолога-хірурга за місцем проживання. На момент першого післягоспітального контролю (30-й день із дня виписки) патологічних змін не виявлено. Залоза повністю відновила свою функцію.

## ВИСНОВКИ

Проведене дослідження підтвердило високу діагностичну цінність УСГ-методу при інтраопераційній діагностиці СКХ великих слинних залоз завдяки можливості проведення сканування в динаміці. Цей метод може бути базовим інтраопераційним променевим контролем за рахунок:

- значного збільшення кількості та підвищення якості діагностичної інформації, що отримує лікар;
- відсутності дози променевого навантаження порівняно з традиційною рентгенодіагностикою;
- отримання діагностичної інформації в режимі реального часу;
- відсутності рентгенлабораторії та потреби проявляти рентгенівську плівку;
- можливості масового застосування таких пристроїв, оскільки санітарні нормативи для УСГ-сканерів не вимагають специфічних умов для їх використання.

Значно менші масово-габаритні характеристики та нижча вартість, порівняно із СКТ і МРТ, також є сприятливими факторами, що свідчать на користь УСГ. Слід також зазначити важливість наявності відповідного фахового рівня під-

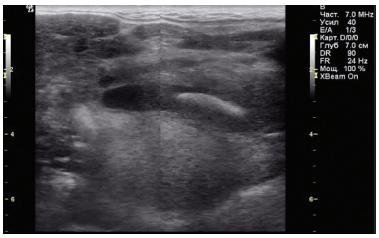

**Рис. 6.** Інтраопераційна УСГ *хворого К.*

**Рис. 7.** Набряк тканин, спричинений конкрементом

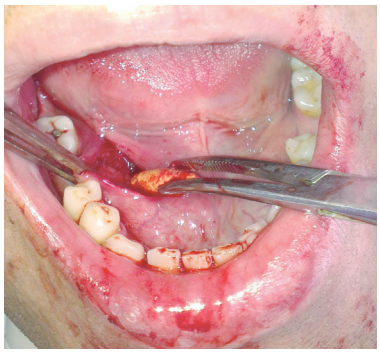

**Рис. 8.** Вилучення конкремента

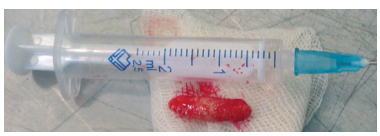

**Рис. 9.** Вилучений конкремент

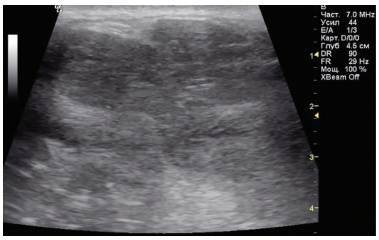

**Рис. 10.** УСГ-картина залози і протоки після вилучення конкремента

готовки лікарів променевої діагностики та сучасного обладнання. Підсумовуючи вищенаведене, можна аргументовано стверджувати про придатність УСГ як неінвазивного методу інтраопераційного променевого контролю для широкого застосування в сучасній щелепно-лицевій хірургії загалом та при діагностиці СКХ ПНЩСЗ зокрема.

## СПИСОК ВИКОРИСТАНОЇ ЛІТЕРАТУРИ


**1.** Патент № 91770, МПК A61 B1/24, A61 B8/08. Спосіб променевої візуалізації під час видалення конкрементів у протоках підщелепних слинних залоз із застосуванням інтраопераційної ультрасонографічної навігації / Іванів Ю. А., Філіпський А. В., Кучер А. Р., Філіпський А. В.; патентовласник: Львівський національний медичний університет імені Данила Галицького. № u201401673; заявл. 06.03.14; опубл. 10.07.14, Бюл. № 13.

**2.** Рогожкин В.А. (2008) Биологическое воздействие магнитного резонанса и безопасность работы с пациентами (современное состояние вопроса). Радіол. вісник, 126: 14–22.

**3.** Солнцев А.М., Колесов В.С., Колесова Н.А. (1991) Заболевания слюнных желез. Здоровье, Киев: 66–84.

**4.** Тимофєєв О.О. (2007) Захворювання слинних залоз. Л.: ВНТЛ-Класика, 5–11: 30–42.

**5.** Тимофеев А.А. (1998) Руководство по челюстно-лицевой хирургии и хирургической стоматологии: в 3 т. Червона Рута-Турс, Киев, 2: 237–250.

**6.** Ярулина З.И. (2014) Теоретические и организационные аспекты радиационной безопасности при рентгеностоматологических исследованиях. X-Ray, 4 (1): 36–40.

**7.** Burke C.J., Thomas R.H., Howlett D. (2011) Imaging the major salivary glands. Brit. J. Oral Maxillofacial Surg., 49: 261–269.

**8.** Oeppen R.S., Gibson D., Brennan P.A. (2010) An update on the use of ultrasound imaging in oral and maxillofacial surgery. Brit. J. Oral Maxillofacial Surg., 48: 412–418.

**9.** Vares Y., Filipskyi A., Kucher A., Filipska T. (2013) Application of intraoperative ultrasonography in open reduction of mandibular angle fractures. Dent. Med. Probl., 50 (1): 15–19.

**10.** Zenk J., Iro H., Klintworth N., Lell M. (2009) Diagnostic Imaging in Sialadenitis. Oral Maxillofacial Surg. Clin. N. Am., 21: 275–292.




## Применение ультрасонографии как метода интраоперационного контроля при устранении конкрементов из поднижнечелюстных слюнных желез и их выводных протоков


*Т.С. Головко[1], Анд.В. Филипский[2], А.Р. Кучер[2], Ант.В. Филипский[2]*

***[1]Национальный институт рака, Киев***

***[2]Львовский национальный медицинский университет им. Данила Галицкого***



**Резюме.** Слюнокаменная болезнь поднижнечелюстных слюнных желез является самым распространенным неопухолевым заболеванием больших слюнных желез человека. Актуальным остается вопрос неинвазивного интраоперационного лучевого контроля процесса извлечения конкремента и оценки состояния железы и ее выводного протока непосредственно после операции. Целью нашего исследования было выяснить возможности ультрасонографии в качестве метода интраоперационного лучевого контроля при устранении конкрементов из поднижнечелюстных слюнных желез и их выводных протоков. В исследование включено 10 клинических случаев слюнокаменной болезни поднижнечелюстных слюнных желез. Проанализировав полученную из профессиональных источников информацию и опираясь на наш предыдущий положительный опыт, всем пациентам во время устранения конкрементов мы применили интраоперационную ультрасонографию. Интраоперационный лучевой контроль предоставляет врачу возможность осмотра участка вмешательства непосредственно во время работы. Это повышает точность и прецизионность вмешательства и снижает риск возможных ошибок или послеоперационных осложнений.



**Ключевые слова:** интраоперационный лучевой контроль, конкремент, поднижнечелюстная слюнная железа, слюнокаменная болезнь, ультрасонография.


## The use of ultrasonography as a method of intraoperative control of salivary stones removal from the submandibular salivary glands and their excretory ducts


*T.S. Golovko[1], And.V. Filipskyi[2], A.R. Kucher[2], Ant.V. Filipskyi[2]*

***[1]National Cancer Institute, Kyiv***

***[2]Danylo Halytsky Lviv National Medical University***



**Summary.** Salivary stone disease of submandibular salivary gland is the most common non-cancer diseases of human's salivary glands. So important is the issue of non-invasive intraoperative radiation control of concrement removal process and examination of condition of the gland and its duct immediately after surgery. The aim of our study was to determine the possibilities of ultrasonography as a method of intraoperative radiation control at removing calculus from the submandibular salivary glands and their excretory ducts. The study included 10 clinical cases of salivary stone disease of submandibular salivary glands. After analyzing the sources of professional information and basing on our previous positive experience, for all patients during the removal of salivary was used intraoperative ultrasonography. Intraoperative radiation control gives the doctor the opportunity to review areas of intervention directly during operation. This increases accuracy and precision interference and reduces the risk of possible errors or postoperative complications.



**Key words:** intraoperative radiation control, salivary stone, submandibular salivary gland, salivary stone disease, ultrasonography.