А.А. Скумс, В.О. Кропельницький, А.В. Палійчук

Муцинозна кістозна неоплазія печінки та лівої дольової жовчної протоки, що імітувала інтрадуктальну папілярно-муцинозну неоплазію

ДУ «Національний інститут хірургії та трансплантології ім. О.О. Шалімова» НАМН України

Одержано 4.10.2022
Прийнято до друку 1.11.2022
DOI: 10.32471/clinicaloncology.2663-466X.47-3.29262

Муцинозна кістозна неоплазія (МКН) печінки та інтрадуктальна папілярна муцинозна неоплазія жовчних проток (ІПМНЖП) — рідкісні хвороби, провести диференціальну діагностику яких з іншими кістозними утвореннями печінки досить складно. Частота виникнення МКН та ІПМНЖП у західних країнах і, зокрема, в Україні є дуже низькою, тому радіологи та хірурги спостерігають їх вкрай рідко в щоденній практиці. Однак, враховуючи те, що ці неоплазії є потенційними передумовами для виникнення холангіокарциноми, критично важливими є вчасне встановлення діагнозу та радикальна терапія. Наводимо досвід лікування пацієнтки з МКН печінки з інтралюмінальним розповсюдженням у ліву дольову протоку, що імітувала ІПМНЖП.

Ключові слова: *муцинозна кістозна неоплазія печінки; біліарна інтрадуктальна неоплазія.*

Муцинозна кістозна неоплазія (МКН) печінки є рідкісною пухлиною, яку виявляють з частотою 1 на 20 000–100 000 людей на рік, що становить <5% усіх кістозних утворень печінки. Ці неоплазії виникають майже винятково у жінок, переважно в лівій частці печінки (75% випадків) [1, 2]. МКН мають чітко визначені гістологічні критерії — кістозна неоплазія з муцин-продукуючим кубічним або циліндричним епітелієм та наявністю оваріальної строми. Існують гістологічні підтипи: МКН з легким, середнім та тяжким ступенем дисплазії, а також з асоційованою інвазивною карциномою [3]. Інтрадуктальна папілярно-муцинозна неоплазія жовчних проток (ІПМНЖП) є рідкісною патологією, що характеризується інтралюмінальним розростанням папілярних мас у жовчних протоках з їх потенційною обструкцією. Наводимо клінічний випадок МКН печінки з інтралюмінальним розповсюдженням у ліву дольову протоку, що імітувала ІПМНЖП.

КЛІНІЧНИЙ ВИПАДОК

Пацієнтка, 53 роки, госпіталізована з симптомами обструктивної жовтяниці та гострого холангіту, підвищеним рівнем печінкових ферментів. За даними комп'ютерної томографії, у лівій частці печінки в S4b (Couinaud) визначався кістозний утвір з товстими фіброзними стінками та одиничним кальцинатом діаметром до 6 см. Загальна печінкова протока при цьому була розширена до 16 мм, загальна жовчна — до 11 мм, без видимих рентген-контрастних конкрементів. Згідно з даними магнітно-резонансної томографії, у структурі утворення було виявлено тонку септу та пристінкові високощільні аваскулярні нашарування, які не накопичували контрастну речовину та не обмежували дифузію, що виключало папілярну природу включень і було трактовано як детрит. Від утворення прослідковувалася розширена сегментарна протока, у просвіті якої з поширенням у дольову протоку та холедох визначалася аналогічна аваскулярна маса, що викликала обтурацію просвіту протоки (рис. 1), характеризувалася дефектом наповнення на МРХПГ (рис. 2).

Відзначалося незначне підвищення CA19-9 до 59,8 Од/мл (норма <37), що також могло бути спровоковане наявністю жовтяниці. За даними передопераційних обстежень було встановлено діагноз — МКН S4b печінки, асоційована з інтрадуктальною папілярно-муцинозною неоплазією лівого дольового протоку та заплановано оперативне втручання. Інтраопераційно під час ревізії в S4b печінки визначалося кістозне утворення зі щільними стінками (рис. 3), загальна печінкова протока була значно розширена, стінки потовщені, у просвіті пальпувалися щільні флотуючі маси. Було виконано лівобічну гемігепатектомію з тотальною каудальною лобектомією, холецистектомію (рис. 4).

Під час пересічення лівої дольової протоки з просвіту загальної печінкової протоки було видалено поліпозну пухлинну масу довжиною до 5 см, що була фіксована до препарату в просвіті лівої дольової протоки (рис. 5).

Край резекції лівої дольової протоки був зданий на експрес-біопсію — пухлинного росту не визначалося.

Післяопераційний період проходив без ускладнень, і пацієнтку виписали на 10-ту добу. Остаточний гістологічний висновок, враховуючи наявність строми оваріального

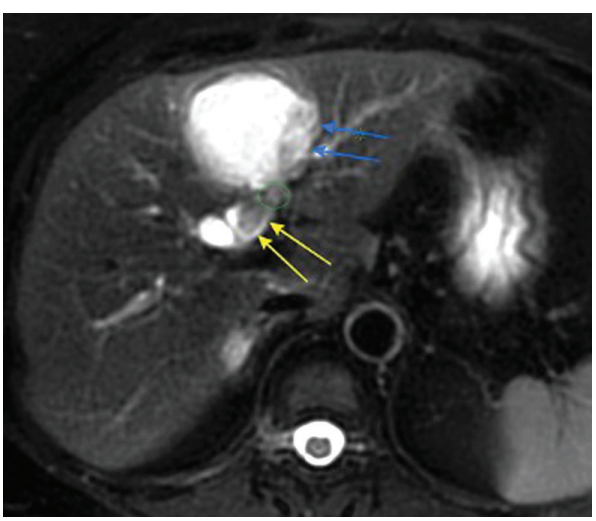

Рис. 1. Кістозне утворення S4b печінки з пристінковим аваскулярним детритом (блакитні стрілки); інтрадуктальний високощільний компонент (жовті стрілки); комунікуюча розширена протока між утворенням та лівою дольовою протокою, заповнена неоднорідним вмістом (зелена пунктирна лінія)

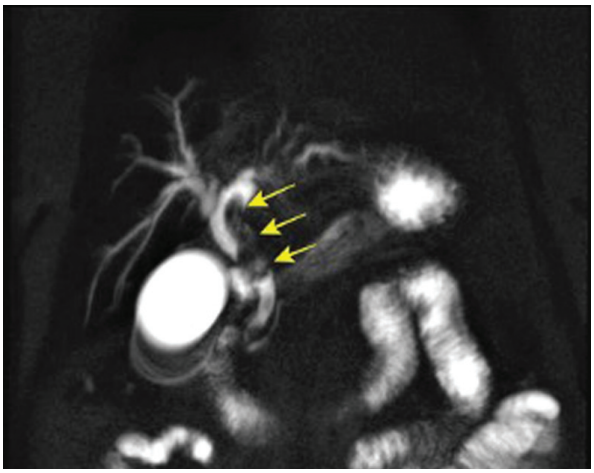

Рис. 2. Інтрадуктальний аваскулярний компонент загальної жовчної протоки, дефект наповнення протоків на МРХПГ (жовті стрілки)

Рис. 3. Кістозне утворення S4b печінки (Couinaud) із щільними стінками

Рис. 4. Операційне поле після лівобічної гемігепатектомії з тотальною каудальною лобектомією. Пересічена ліва дольова протока

типу в поліпоподібному утворенні та у стінці кісти, — МКН з екзофітним внутрішньопротоковим компонентом з легким ступенем дисплазії (рис. 6).

Пацієнтка не проходила додаткового онкологічного лікування. Радіологічний контроль через пів року не виявив ознак рецидиву, продовжується спостереження.

ДИСКУСІЯ

У цьому випадку, враховуючи наявність кістозного утворення з неоднорідним вмістом, з дрібним кальцинатом у стінці та інтрадуктального розповсюдження в лівий дольовий проток і загальну печінкову протоку, передопераційно діагноз звучав як МКН лівої частки печінки, асоційована з ІПМНЖП. Лише після патоморфологічного дослідження і визначення наявності оваріальної строми в обох компонентах пухлини — внутрішньопечінковому та внутрішньопротоковому — було встановлено остаточний діагноз: МКН S4b печінки (Couinaud) з екзофітним внутрішньопротоковим компонентом у просвіті лівої дольової протоки. Цей клінічний випадок ще раз демонструє складність диференційної діагностики між МКН та ІПМНЖП, оскільки ще донедавна вважалося, що МКН не комунікують з просвітом жовчних протоків. Частіше, пухлиною, що розповсюджується в просвіті жовчних проток у вигляді папілярних мас, є ІПМНЖП, за якої за рахунок пухлинної маси та продукції муцину може розвиватися дилатація як позапечінкових, так і у внутрішньопечінкових жовчних протоків та обструктивна жовтяниця [4]. Лише в останньому виданні Всесвітньої організації охорони здоров'я щодо класифікацій пухлин травної системи за 2019 р. з'явилася примітка, що вкрай рідко МКН можуть мати внутрішньопротокове розповсюдження у вигляді поліпозних мас, що імітує ІПМНЖП.

У 2015 р. Y. Takano та співавтори уперше опублікували дані про 2 аналогічних випадки розповсюдження МКН у просвіт жовчних проток, що радіологічно нагадували ІПМНЖП [5]. L. Kunovsky та співавтори у 2018 р. повідомляли про аналогічний до нашого випадок МКН у S4 печінки з інтралюмінальним розповсюдженням [2].

Публікація A. Budzynska та співавторів 2014 р. ще раз доводить актуальність і складність доопераційної діагностики цих нозологій. За наявності ідентичних клінічних та радіологічних даних у патоморфологічному діагнозі звучало два захворювання: МКН лівої частки печінки та ІПМНЖП [6].

Частота виникнення МКН та ІПМНЖП у західних країнах і, зокрема, в Україні є дуже низькою, тому радіологи та хірурги виявляють їх вкрай рідко в щоденній практиці. Однак, враховуючи, що ці неоплазії є важливими передумовами виникнення холангіокарциноми, критично важливим є вчасне встановлення діагнозу та радикальне лікування. У разі своєчасного хірургічного видалення з досягненням R0 краю 5-річна виживаність становить 100% при МКН печінки та — 82–84% у разі ІПМНЖП [1, 7].

Наша пацієнтка, якій було проведено радикальне лікування (R0 паренхіматозно та R0 по краю жовчних проток) та в якої гістологічно верифіковано МКН з легким ступенем дисплазії, має хороший довгостроковий прогноз за належного регулярного контролю.

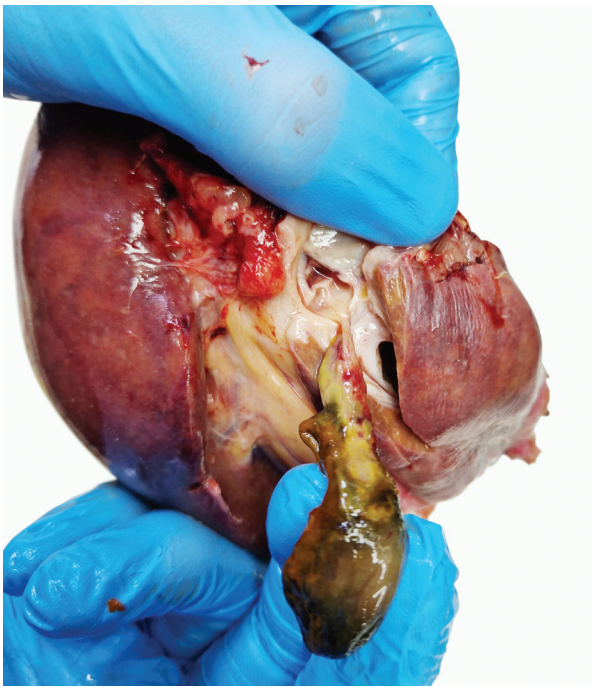

Рис. 5. У лівій дольовій протоці поліповидний виріст довжиною 5 см, що повністю обтурує просвіт, фіксований до стінки протоки S4b

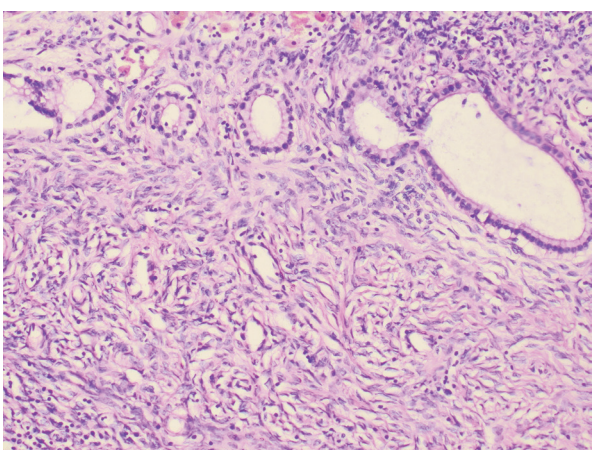

Рис. 6. Ділянка пухлини, що представлена стромою овaріального типу, у якій розташовані залози з легкою дисплазією муцинозного епітелію

ВИСНОВКИ

Презентовано клінічний випадок МКН лівої частки печінки з внутрішньопротоковим розповсюдженням та обструктивною жовтяницею. Наше спостереження ще раз доводить складність диференційної діагностики двох типів пухлин — МКН та ІПМНЖП і те, що інтралюмінальні маси не завжди свідчать на користь ІПМНЖП.

Інформація щодо конфлікту інтересів

Автори заявляють про відсутність конфлікту інтересів.

Усі етичні положення локальної етичної комісії та Гельсінської декларації 1975 р. (перегляд 2008 р.) були дотримані.

СПИСОК ВИКОРИСТАНОЇ ЛІТЕРАТУРИ

1. Kubota, K., Hachiya, H., Nakanuma, Y., Kondo, F., Miyazaki, M., Nagino, M., & Yamamoto, M. (2014). Clinicopathological features and prognosis of mucin-producing bile duct tumor and mucinous cystic tumor of the liver: a multi-institutional study by the Japan Biliary Association. *Journal of hepato-biliary-pancreatic sciences, 21*(3), 176–185. doi.org/10.1002/jhbp.23.

2. Kunovsky, L., Kala, Z., Svaton, R., Moravcik, P., Mazanec, J., Husty, J., & Prochazka, V. (2018). Mucinous Cystic Neoplasm of the Liver or Intraductal Papillary Mucinous Neoplasm of the Bile Duct? A Case Report and a Review of Literature. *Annals of hepatology, 17*(3), 519–524. doi.org/10.5604/01.3001.0011.7397.

3. International agency of research of cancer (2019). *WHO Classification of Tumors: Digestive System Tumours*. Retrived from publications.iarc.fr/Book-And-Report-Series/Who-Classification-Of-Tumours.

4. Ritchie, D. J., Okamoto, K., & White, S. L. (2019). Intraductal papillary mucinous neoplasm of the biliary tract: A precursor lesion to cholangiocarcinoma. *Radiology case reports, 14*(4), 495–500. doi.org/10.1016/j.radcr.2019.01.023.

5. Takano, Y., Nagahama, M., Yamamura, E., Maruoka, N., Mizukami, H., Tanaka, J., ... Takahashi, H. (2015). Prolapse into the bile duct and expansive growth is characteristic behavior of mucinous cystic neoplasm of the liver: report of two cases and review of the literature. *Clinical journal of gastroenterology, 8*(3), 148–155. doi.org/10.1007/s12328-015-0569-8.

6. Budzynska, A., Hartleb, M., Nowakowska-Dulawa, E., Krol, R., Remiszewski, P., & Mazurkiewicz, M. (2014). Simultaneous liver mucinous cystic and intraductal papillary mucinous neoplasms of the bile duct: a case report. *World journal of gastroenterology, 20*(14), 4102–4105. doi.org/10.3748/wjg.v20.i14.4102.

7. Li, T., Ji, Y., Zhi, X. T., Wang, L., Yang, X. R., Shi, G. M., ... Tang, Z. Y. (2009). A comparison of hepatic mucinous cystic neoplasms with biliary intraductal papillary neoplasms. *Clinical gastroenterology and hepatology: the official clinical practice journal of the American Gastroenterological Association, 7*(5), 586–593. doi.org/10.1016/j.cgh.2009.02.019.

Mucinous cystic neoplasm of the liver and left hepatic duct, which imitates intraductal papillary mucinous neoplasm

A. Skums, V. Kropelnytskyi, A. Paliichuk

Shalimov National institute of surgery and transplantation, Kyiv, Ukraine

Summary. Mucinous cystic neoplasm (MCN) of the liver and intraductal papillary mucinous neoplasm of the bile ducts (IPMN-B) are rare tumors that are often difficult to differentiate from other cystic tumors of the liver. The incidence of MCN and IPMN-B in Western countries and, in particular, in Ukraine is very low, so radiologists and surgeons encounter it extremely rarely in daily practice. However, given that these neoplasias are important cholangiocarcinoma precursors, early diagnosis and radical treatment are critical. We present the experience of treating MCN of the liver with intraluminal spread into the left hepatic duct, which mimicked IPMN-B.

Key words: mucinous cystic neoplasm of the liver; biliary intraductal neoplasia.

Адреса для листування:
Скумс Анатолій Анатолійович
03680 Київ, вул. Героїв Севастополя, 30
E-mail: anatolii.skums@gmail.com

Correspondence:
Anatolii Skums
30 Heroiv Sevastopolia str., Kyiv 03680
E-mail: anatolii.skums@gmail.com