ДУ «Інститут патології хребта та суглобів ім. проф. М.І. Ситенка НАМН України», Харків

ЕКСПЕРИМЕНТАЛЬНА МОДЕЛЬ ПУХЛИННОГО ЕНДОПРОТЕЗУВАННЯ КОЛІННОГО СУГЛОБА У ДІТЕЙ

О.Є. Вирва, В.В. Баєв

Адреса:
Вирва Олег Євгенович
61024, Харків, вул. Пушкінська, 80
ДУ «ІПХС ім. проф. М.І. Ситенка НАМН України»
Тел.: (057) 704-14-81
E-mail: dr_baev@ukr.net

У статті представлено результати експериментальних досліджень впливу ендопротезування кісток колінного суглоба щурів на ріст кінцівки в довжину. При рентгенометричному аналізі встановлено, що резекція дистального епіфіза стегнової та проксимального епіфіза великогомілкової кістки призводить до порушення росту кісток і вкорочення оперованих кінцівок. Ендопротезування вказаних суглобових кінців супроводжується меншим укороченням кінцівок порівняно з кінцівками, на яких здійснювали тільки модельну резекцію епіфізів. При гістологічному дослідженні тканин колінного суглоба встановлено, що при однополюсному ендопротезуванні в суміжній (неоперованій) стегновій кістці мають місце порушення структури суглобового хряща, збереження будови та висоти епіфізарного хряща. У тварин контрольної групи (пошкодження епіметафіза без ендопротезування) в колінному суглобі простежується кістково-хрящове зрощення, зона дефекту заповнена волокнистою сполучною та фіброретикулярною тканинами, у стегновій кістці виявлено значні деструктивні зміни суглобового та епіфізарного хрящів. Висота останнього достовірно менша порівняно з висотою епіфізарного хряща стегнової кістки у тварин дослідної та інтактної груп.

Ключові слова: *колінний суглоб, епіфіз, епіметафіз, ендопротез, кінцівка, ріст.*

ВСТУП

Розробці методів хірургічного втручання на кінцівках у дітей з пухлинами кісток, спрямованих на збереження функцій останніх, надають важливого медичного та соціального значення через збільшення кількості захворювань даного профілю у дітей та розширення спектра реконструктивно-відновлювальних операцій на кістяку, а також актуальність питання збереження високої якості життя оперованих [4, 5, 10].

Аналіз клінічного матеріалу показує, що у більшості дітей з великим потенціалом росту з пухлинною патологією кісток колінного суглоба, котрим заміщали післяопераційні суглобові дефекти ендопротезом, у віддалений період проводили вкорочення кінцівки. Це може бути зумовлено вилученням під час оперативного втручання виросткового хряща. Відомо, що стегнова кістка подовжується на 70–80% за рахунок дистального виросткового хряща, тоді як великогомілкова кістка — за рахунок проксимального виросткового хряща [3]. Найбільше вкорочення відбувається після видалення двох наросткових (епіфізарних) пластинок (дистальної — стегнової кістки та проксимальної — великогомілкової кістки), що встановлено при аналізі результатів ампутації кінцівок у дітей та експериментальних тварин [6, 7]. Відставання росту оперованих кінцівок у дітей зумовлено не тільки видаленням наросткового сегмента кістки, але й порушенням опорної функції кінцівки, незважаючи на користування протезом [3, 8]. При цьому в дітей реєструється вкорочення не тільки кукси гомілки, але й стегна цієї кінцівки.

Враховуючи, що на сьогодні найбільш ефективним у лікуванні хворих зі злоякісними пухлинами кісток є ендопротезування, яке забезпечує збереження опорної функції кінцівки та навантаження наросткового хряща, актуальним стає прогнозування вкорочення кінцівки для своєчасної розробки методів його компенсації [4]. Однак дотепер немає чітких уявлень про те, як змінюється довжина кінцівки при ендопротезуванні.

На ці питання неможливо відповісти, лише спираючись на дані, одержані в дослідженні з участю людини, тому виникає необхідність моделювання подібних ситуацій в експерименті, бо саме моделювання патологічного процесу на тваринах дозволяє визначити та охарактеризувати особливості об'єкта або явища, що вивчається [9].

Мета дослідження — вивчити в експерименті вплив ендопротезування дистального епіфіза стегнової кістки та проксимального епіфіза великогомілкової кістки на ріст кісток задніх кінцівок статевонезрілих щурів.

МАТЕРІАЛИ ТА МЕТОДИ

Робота виконана на 3-місячних білих щурах-самцях (жива маса — 190–210 г) популяції експериментально-біологічної клініки ДУ «Інститут патології хребта та суглобів ім. проф. М.І. Ситенка НАМН

України». Експерименти на тваринах проведено відповідно до вимог «Європейської конвенції про захист хребетних тварин, що використовуються у експериментальних та інших наукових цілях» [11], протокол експериментів затверджено Комітетом з питань біоетики інституту.

Застосовані оригінальні моделі титанових ендопротезів (ТОВ «ІНМАЙСТЕРС», Харків) для дистального епіфіза стегнової кістки та проксимального епіфіза великогомілкової кістки щурів (рис. 1).

Експериментальних тварин розподілено на 7 серійних груп по 5 тварин у кожній. У 1–5-й серії використані щури 3-місячного віку, а у 6-й та 7-й серіях — щури 5-місячного віку.

Серія 1 — інтактні щури аналогічного (до тварин 1–5-й серії) віку.

Серія 2 — резекція епіфіза та наросткової зони дистального відділу стегнової кістки із частковим збереженням виростків (контроль 1).

Серія 3 — аналогічне травматичне втручання на стегновій кістці з подальшим ендопротезуванням її дистального епіметафіза (дослід 1).

Серія 4 — резекція епіфіза та наросткової зони проксимального відділу великогомілкової кістки із частковим збереженням виростків (контроль 2).

Серія 5 — аналогічне травматичне втручання на великогомілковій кістці з подальшим ендопротезуванням проксимального епіметафіза великогомілкової кістки (дослід 2).

Серія 6 — резекція епіфіза та наросткової зони дистального відділу стегнової кістки та проксимального відділу великогомілкової кістки із частковим збереженням виростків (контроль 3).

Серія 7 — аналогічне травматичне втручання на обох кістках з подальшим ендопротезуванням дистального відділу стегнової кістки та проксимального епіметафіза великогомілкової кістки (дослід 3).

Тваринам під загальним наркозом (хлорпромазин — 10 мг/кг, кетамін — 50 мг/кг) в умовах асептики латеральним доступом відкривали лівий колінний суглоб (надколінок зміщували у внутрішній бік та виконували артротомію). Дефект кістки створювали за допомогою стоматологічного бора шляхом резекції епіфіза з частковим збереженням ділянок кріплення бічних зв'язок та сухожилків. У подальшому його залишали без заміщення або заміщували ендопротезом. Вправляли надколінок, пошарово ушивали тканини кінцівки кетгутом та обробляли 5% спиртовим розчином йоду.

Тварин виводили з експерименту через 6 міс після операції шляхом передозування ефіру. Безпосередньо після операції, а також після евтаназії щурам виконували рентгенографію обох задніх кінцівок з подальшою рентгенометрією (за допомогою металевої лінійки) довжини їх стегнової та великогомілкової кісток.

Обробку матеріалу (колінні суглоби) проводили, керуючись рекомендаціями Д.С. Саркисова, Ю.Л. Перова [8], за стандартними гістологічними методами з декальцинацією матеріалу у 5% азотній кислоті та поміщенням у целоїдин. Металеві імплантати видаляли з кістки перед декальцинацією. Мікроскопічні дослідження виконували на фронтальних гістологічних зрізах (6–10 мкм), забарвлених гематоксиліном Вейгерта та еозином. Морфометричний метод застосовано для визначення висоти наросткового хряща (центральні та периферичні ділянки) стегнової та великогомілкової кісток за допомогою окуляр-мікрометра МОВ-1–15х (об'єктив ×8) [1]. Отримані цифрові дані опрацьовано статистичними методами з використанням t-критерію Стьюдента.

РЕЗУЛЬТАТИ ТА ЇХ ОБГОВОРЕННЯ

У післяопераційний період усі піддослідні щури протягом перших 2 діб мали знижений апетит, поводилися інертно, не навантажували оперовану кінцівку. На 3-тю добу їх стан покращувався, вони виявляли більшу активність, починали спиратися на оперовану кінцівку і в період з 4-ї до 5-ї доби повністю відновлювали навантаження. Через 5–6 тиж у контрольних щурів розвивалося обмеження рухів в оперованому суглобі, а через 6 міс — відзначали помітне клінічне вкорочення оперованої кінцівки. При застосуванні ендопротезування після резекції епіфізів кісток тварини повністю навантажували кінцівку впродовж усього терміну спостереження, починаючи з 4–5-ї доби, незважаючи на незначні обмеження руху в колінному суглобі. Отже, модель дала змогу відтворити ситуацію ендопротезування у тварин, які ростуть [13, 14].

Проведене рентгенометричне дослідження дозволило виявити деякі відмінності в довжині оперованих кінцівок та їх кісток залежно від виду хірургічного втручання. Так, спостерігалося вірогідне зменшення довжини оперованих кінцівок при резекції як дистального кінця стегнової кісти, так і проксимального кінця великогомілкової кістки порівняно з контралатеральною кінцівкою та кінцівкою інтактних щурів (табл. 1). На відміну від цього довжина кінцівки при встановленні ендопротеза в зону резекції дистального епіфіза стегнової кістки через 6 міс була вірогідно більшою за контрольну й не відрізнялася від довжини контралатеральної кінцівки та в інтактних тварин. Протезування проксимального епіфіза великогомілкової кістки супроводжувалося вірогідним збільшенням довжини кінцівки порівняно з контролем, проте відносно інтактних щурів вона була вірогідно меншою (див. табл. 1).

Виявлені відмінності в довжині оперованих кінцівок тварин контрольної та дослідної груп зумовлені, на наш погляд, різним впливом на ріст кісток кінцівок застосованих варіантів хірургічних втручань. Так, проведення тільки резекції, як дистального епіфіза стегнової кістки, так і проксимального епіфіза великогомілкової кістки, призводило до вірогідного зменшення довжини вказаних кісток при порівнянні з розмірами контралатеральної кінцівки та кісток у інтактних щурів. При цьому довжина неушкоджених кісток в обох випадках (великогомілкової кістки та стегнової) не відрізнялася від такої контралатеральної кінцівки та в інтактних щурів, тобто даний тип ушкодження не впливав на довжину неоперованих кісток (табл. 2).

При виконанні ендопротезування після резекції епіфіза стегнової кістки довжина обох кісток оперованої кінцівки була більшою за показники в контролі, а великогомілкова кістка навіть вірогідно довшою за таку в контралатеральній кінцівці. Саме значний ріст великогомілкової кістки призвів до того, що довжина оперованої (зі стегновим ендопротезом) кінцівки не відрізнялася від контралатеральної та в інтактних щурів (див. табл. 1, 2).

Можна припустити, що виявлені відмінності між контролем та дослідом свідчать про те, що ендопротез відіграє роль своєрідного подразника суміжної зони росту. Оцінюючи цей факт, ми схиляємося до думки, що чималий ріст великогомілкової кістки викликаний компенсаторною реакцією гомілки на функцію та подразнення її проксимальної зони росту металевим ендо-

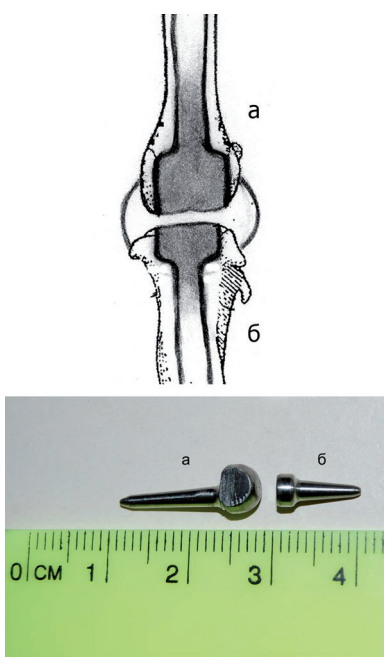

Рис. 1. Схема операції та загальний вигляд моделей ендопротезів для щурів: *а*) дистального епіфіза стегнової кістки; *б*) проксимального епіфіза великогомілкової кістки

протезом, імплантованим у дистальний відділ стегна.

Ендопротезування великогомілкової кістки також супроводжувалося відновленням довжини оперованої кінцівки (див. табл. 1). При цьому довжина стегнової (неоперованої) кістки не відрізнялася від довжини кістки в інтактних щурів та в контралатеральній кінцівці (див. табл. 2). Проте якщо великогомілкова кістка (неоперована) у першому досліді була вірогідно більшою за контралатеральну в середньому на 1,75 мм, то довжина дослідної стегнової кістки перевищувала контралатеральну на 1,5 мм (див. табл. 2). Менше подовження стегнової кістки можна пов'язати із загальновідомим фактом, що зони росту стегна мають меншу активність, ніж гомілок.

Таблиця 1. Рентгенометричні показники загальної довжини сегментів задніх кінцівок експериментальних щурів (M±m, мм)

Група експерименту	n	Початок експерименту	Завершення експерименту	
			Оперована кінцівка	Контралатеральна кінцівка
Інтактні щури	5	62,333±1,333	79,000±0,949 (p_3<0,001)	
Контроль I (дефект у стегновій кістці)	5	63,400±0,748	73,600±0,510 (p<0,001) (p_1<0,01) (p_3<0,001)	77,800±0,735 (p_3<0,001)
Дослід I (ендопротез у стегновій кістці)	5	62,250±0,946	76,500±0,957 (p_2<0,05) (p_3<0,001)	77,756±0,854 (p_3<0,001)
Контроль II (дефект у великогомілковій кістці)	5	64,200±1,744	73,400±0,600 (p<0,001) (p_1<0,05) (p_3<0,01)	76,200±0,663 (p<0,05) (p_3<0,001)
Дослід II (ендопротез у великогомілковій кістці)	5	64,000±0,913	75,000±0,707 (p<0,001) (p_1<0,05) (p_2<0,05) (p_3<0,001)	77,000±0,408 (p_3<0,001)

p – достовірна різниця відносно інтактних щурів; p_1 – достовірна різниця відносно контралатеральної (неоперованої) кінцівки; p_2 – достовірна різниця з відповідною контрольною групою; p_3 – достовірна різниця з дослідом I.

Таблиця 2. Рентгенометричні показники довжини сегментів задніх кінцівок експериментальних щурів (M±m, мм)

Група експерименту	Кістка	n	Початок експерименту	Завершення експерименту	
				Оперована кінцівка	Контралатеральна кінцівка
Інтактні щури	стегнова	5	28,333±0,882	37,200±0,374 (p_3<0,001)	
	великогомілкова		34,000±0,577	41,800±0,583 (p_3<0,001)	
Контроль I (дефект у стегновій кістці)	стегнова	5	29,600±0,400	32,400±0,400 (p<0,001) (p_1<0,001) (p_3<0,01)	37,200±0,374 (p_3<0,001)
	великогомілкова		33,800±0,374	41,200±0,374 (p_3<0,001)	40,600±0,510 (p_3<0,001)
Дослід I (ендопротез у стегновій кістці)	стегнова	5	29,500±0,500	34,800±0,408 (p<0,01) (p_1<0,01) (p_2<0,01) (p_3<0,01)	37,750±0,479 (p_3<0,001)
	великогомілкова		32,750±0,479	41,750±0,479 (p_1<0,05) (p_3<0,001)	40,000±0,408 (p<0,05) (p_3<0,001)
Контроль II (дефект у великогомілковій кістці)	стегнова	5	28,800±0,583	37,200±0,374 (p_3<0,001)	36,600±0,245 (p_3<0,001)
	великогомілкова		33,400±0,600	36,200±0,374 (p<0,001) (p_1<0,001) (p_3<0,01)	39,600±0,510 (p<0,01) (p_3<0,001)
Дослід II (ендопротез у великогомілковій кістці)	стегнова	5	30,250±0,479	37,750±0,250 (p_1<0,05) (p_3<0,001)	36,250±0,250 (p_3<0,001)
	великогомілкова		33,750±0,479	37,250±0,479 (p<0,001) (p_1<0,001) (p_2<0,05) (p_3<0,01)	40,750±0,250 (p_3<0,001)

p – достовірна різниця відносно інтактних щурів; p_1 – достовірна різниця відносно контралатеральної (неоперованої) кінцівки; p_2 – достовірна різниця з відповідною контрольною групою; p_3 – достовірна різниця з дослідом I.

Препарати колінного суглоба також досліджено мікроскопічно. **У інтактних щурів** виявлено, що суглобові хрящі кісток колінного суглоба мають характерну для норми структурну організацію. У центральній частині латерального меніска розташована губчаста кістка (рис. 2 *а*). У суглобі виділяють 3 зони (поверхневу, проміжну та глибоку) із властивою для кожної будовою хондроцитів.

У наростковому хрящі обох кісток інтактних щурів чітко визначаються зони збереженого хряща, проліферації, зрілого (гіпертрофованого) хряща та зона хряща, який кальцифікується (рис. 2 *б*). Місцями у цій зоні виявляють кровоносні судини, що проростають з боку метафіза. Поблизу таких судин розташовуються осередки остеогенезу, а подекуди — ділянки резорбції хряща. У наростковому хрящі на периферії (в обох кістках) зони проліферації клітин та гіпертрофованого хряща мають більшу щільність клітин, ніж у центральних ділянках. Ці дані можуть свідчити про більшу функціональну активність периферичних ділянок наросткового хряща, ніж центральних. На різну активність периферичних та центральних ділянок наросткової пластини вказується в дослідженнях Г.Г. Василика (1971) та L. Khaldi та співавторів (2005), у яких вивчали вплив ушкоджень наросткового хряща та довготривалої дії кальцитоніну на ріст довгих кісток експериментальних тварин [2, 12].

У ході морфометричних досліджень встановлено, що висота наросткового хряща дистального відділу стегнової кістки інтактних щурів (432,5±13,2 мкм) достовірно не відрізняється від висоти (456,2±14,1 мкм) хряща проксимального відділу великогомілкової кістки.

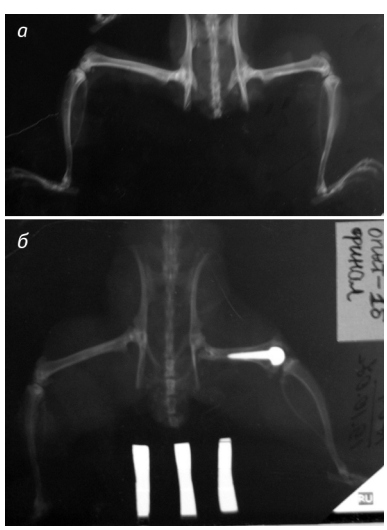

Рис. 2. Фотовідбитки рентгенограм задніх кінцівок щурів через 6 міс: *а*) після резекції дистального епіфіза стегнової кістки — контроль I (щур № 7); *б*) після ендопротезування дистального епіфіза стегнової кістки — дослід I (щур № 16)

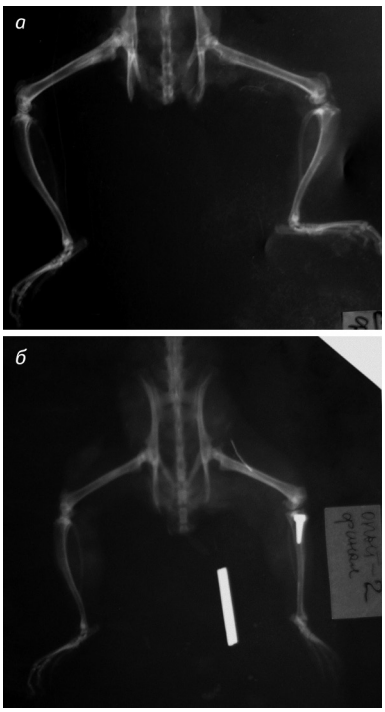

Рис. 3. Фотовідбитки рентгенограм задніх кінцівок щурів через 6 міс: *а*) після резекції проксимального епіфіза великогомілкової кістки — контроль II (щур № 13); *б*) після ендопротезування проксимального епіфіза великогомілкової кістки — дослід II (щур № 22)

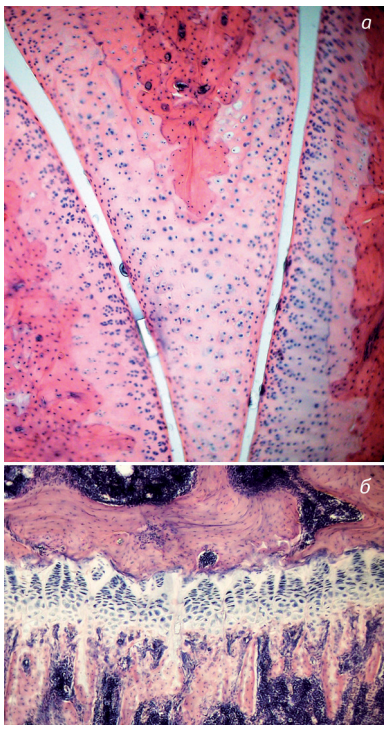

Рис. 4. Щури інтактної групи. Гематоксилін-еозин. Зб. 80: *а*) суглобові поверхні стегнової, великогомілкової кістки колінного суглоба та латеральний меніск; б) наростковий хрящ стегнової кістки колінного суглоба з чіткими колонками хондроцитів та характерною зональністю клітин у колонках

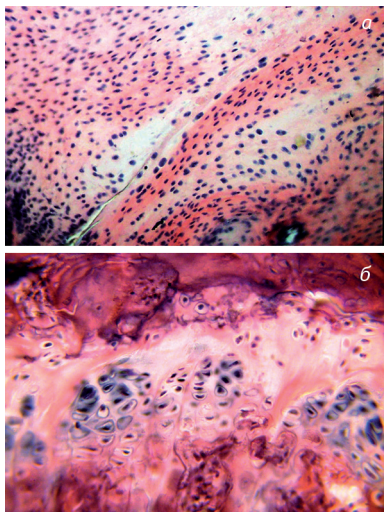

Рис. 5. Щури контрольної групи (резекція частини епіметафіза великогомілкової кістки). Гематоксилін-еозин: *а*) хрящова тканина без позиційної специфічності, яка заповнює суглобову щілину між стегновою та великогомілковою кісткою. Зб. 200; *б*) ділянка наросткового хряща великогомілкової кістки з порушеною структурою колонок, дистрофічними змінами в хондроцитах. Території без клітин у зонах збереженого хряща та проліферації. Зб. 400

Щури контрольної групи: резекція частини епіметафіза великогомілкової кістки. На зрізах колінних суглобів контрольних щурів суглобова щілина практично не визначається. Більша її частина заповнена хрящовою тканиною, яка розповсюджується з ушкодженого епіметафіза великогомілкової кістки (рис. 3 *а*). Хрящова тканина без позиційної специфічності зростається з менісками та суглобовим хрящем стегнової кістки. Лише на невеличких ділянках виявляють простір суглобової щілини.

У ділянці змодельованого дефекту *великогомілкової кістки* спостерігаються залишки зруйнованої субхондральної кістки, поряд з якими розміщені осередки грануляційної тканини з розширеними кровоносними судинами, а також волокнистої сполучної та фіброретикулярної тканини. Наростковий хрящ виявляють лише на невеликих ділянках по периферії. Він представлений декількома колонками хондроцитів, які мають нерівномірну ширину та щільність клітин у зонах. Більш виражена зона гіпертрофованого хряща. Клітини зони збереженого хряща та проліферації фактично відсутні (рис. 3 *б*).

Компактна кісткова тканина кортексу великогомілкової кістки з явищами перебудови: порушена її гістоархітектоніка, визначаються поодинокі осередки резорбції, виповнені волокнистою тканиною. Місцями змінена орієнтація кісткових судинних каналів та остеонів. Деякі судинні канали розширені та виповнені волокнистою тканиною. Визначаються ділянки без остеоцитів.

Суглобовий хрящ *стегнової кістки* виявляють уздовж усієї суглобової поверхні. Структурна організація хряща мозаїчно змінена. Там, де суглобовий хрящ зростається з хрящовою тканиною, яка виповнює суглобову щілину, по його поверхні відзначається гіперплазія хондроцитів. Цитоархітектоніка інших зон хряща порушена. У ділянках збереженої суглобової щілини деструктивні зміни в суглобовому хрящі виявляються переважно в поверхневій зоні. Поверхня хряща — нерівномірна, місцями розшарована, хондроцити на ділянках відсутні (рис. 4 *а*). Де-не-де виявляють порушення цілісності базофільної лінії.

Субхондральна кістка потовщена. Проте щільність остеоцитів по поверхні кісткових трабекул незначна. Місцями вони відсутні. Кровоносні судини з боку епіфіза вростають у наростковий хрящ, який проявляється по всій ширині метафіза. У колонках хондроцитів вирізняються всі зони, проте щільність клітин у зонах по території хряща різна — частіше спостерігається зменшення їх щільності в зоні збереженого хряща та збільшення в зоні гіпертрофованого хряща (рис. 4 *б*). Подекуди кровоносні судини проростають у його товщу з боку діафіза (див. рис. 4 *б*). Зафіксовано достовірне зменшення висоти наросткового хряща при порівнянні з інтактними тваринами (інтакт — 432,5±13,2 мкм; контроль — 392,4±11,4 мкм; $p<0,05$). Кортекс стегнової кістки має характерну для норми будову.

Імовірно, мала територія, котру займають залишки наросткової пластинки в оперованій великогомілковій кістці, та виражені деструктивні зміни в наростковому хрящі стегнової кістки можуть негативно впливати на ріст кістки в довжину. При рентгенометричному дослідженні, результати якого викладені нами в попередній статті, встановлено, що резекція частини проксимального епіметафіза великогомілкової кістки призводить до порушення росту та зменшення довжини оперованої кінцівки [3].

Дослідні щури: ендопротезування проксимального епіметафіза великогомілкової кістки. На зрізах колінного суглоба дослідних щурів у *великогомілковій кістці* чітко видно місце розташування ендопротеза. Внутрішня стінка каналу в кістці представлена волокнистою тканиною, а ближче до суглобової поверхні — хрящовою з виражено нерівномірним розташуванням клітин. У структурі кортексу відзначають реактивні зміни. По території вставних пластинок спостерігається збільшення базофілії цементних ліній та моза-

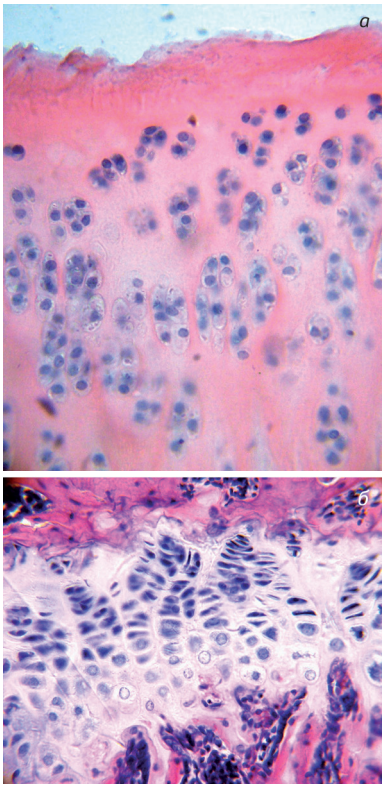

Рис. 6. Щури контрольної групи (резекція частини епіметафіза великогомілкової кістки). Ділянки хряща стегнової кістки. Гематоксилін-еозин. Зб. 400: *а*) суглобовий хрящ у ділянці збереженої суглобової щілини з вираженими деструктивними змінами в поверхневій зоні; *б*) ділянка збереженого наросткового хряща з колонками хондроцитів. Незначне порушення щільності хондроцитів у колонках. Кровоносні судини в зоні гіпертрофованих клітин

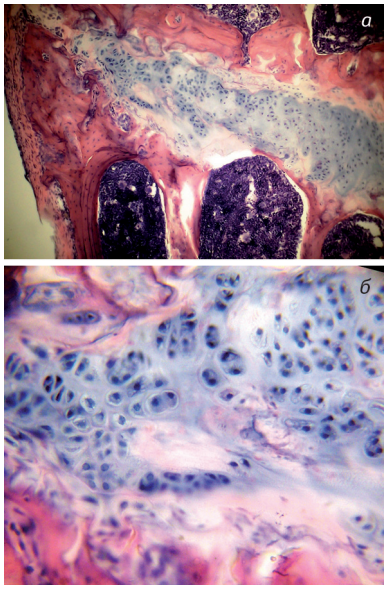

Рис. 7. Дослідні щури (ендопротезування проксимального епіметафіза великогомілкової кістки). Ділянка наросткового хряща великогомілкової кістки щура. Гематоксилін-еозин: *а*) порушення структури колонок хондроцитів. Зб. 80; *б*) виражені дистрофічні і деструктивні зміни хондроцитів у колонках. Зб. 400

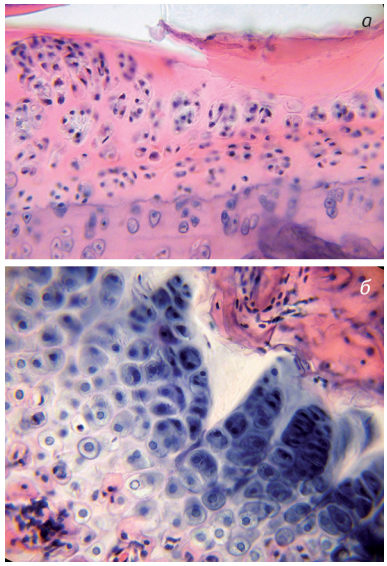

Рис. 8. Дослідні щури (ендопротезування проксимального епіметафіза великогомілкової кістки). Ділянки хряща стегнової кістки. Гематоксилін-еозин: *а*) суглобовий хрящ стегнової кістки з деструкцією поверхневої зони та порушеною цитоархітектонікою. Зб. 200; *б*) наростковий хрящ із чіткою структурою колонок хондроцитів та характерним взаємовідношенням клітин у зонах. Зб. 400

їчне забарвлення матриксу. Переважають дрібні остеони. Місцями виявляють формування кістковомозкових просторів, заповнених червоним кістковим мозком.

Наростковий хрящ великогомілкової кістки зафіксований лише на периферії метафіза. Він представлений декількома колонками хондроцитів з порушеною структурою — відсутня позиційна специфічність розташування хондроцитів у колонках, змінене відношення клітин у колонках. Визначити належність хондроцитів до певних його зон майже неможливо (рис. 5). Виявляють розшарований хрящовий матрикс без хондроцитів. У кісткових трабекулах метафіза реєструються післятравматичні реактивні зміни — мікротріщини, ділянки без хондроцитів, виражена базофілія матриксу.

Сформована поблизу ендопротеза хрящова тканина місцями глибоко проникає в суглобову щілину й зростається з менісками та суглобовим хрящем стегнової кістки. У таких ділянках його структурна організація порушена, особливо в поверхневій зоні, де виявляються поперечні тріщини, ділянки без хондроцитів (рис. 6 *а*). Базофільна лінія спостерігається уздовж всієї суглобової поверхні. Фронт остеогенезу був нерівномірним лише на невеликих площах. У таких місцях у зоні хряща, який кальцифікується, розташовуються кровоносні судини та осередки остеогенезу. Проте вони не порушують базофільну лінію. Субхондральна кістка потовщена, її кісткові трабекули широкі та короткі.

Наростковий хрящ *стегнової кістки* виявляють по ширині всього метафіза. Він має характерну для норми будову з рівномірно розташованими серед кісткової тканини колонками хондроцитів, у яких чітко проявляється зональність та характерне відношення клітин у зонах (рис. 6 *б*). Подекуди у товщі гіпертрофованого хряща реєструють кровоносні судини та осередки енхондрального кісткоутворення, що свідчить про ріст кістки в довжину. Висота наросткового хряща достовірно не відрізняється від показників у інтактних тварин, проте більша за висоту хряща в контрольних тварин (контроль — 392,4±11,4 мкм; дослід — 441,7±15,8 мкм; $p<0,05$) (рис. 7, 8).

ВИСНОВКИ

Резекція значної частини дистального епіфіза стегнової кістки та проксимального епіфіза великогомілкової кістки призводить до порушення росту кісток і зменшення довжини оперованих кінцівок.

Ендопротезування суглобових кінців як стегнової, так і великогомілкової кісток супроводжується збільшенням довжини кінцівок порівняно з кінцівками, на яких проводили тільки резекцію епіфізів.

У процесі росту у щурів, яким виконували ендопротезування однієї з кісток колінного суглоба, спостерігається компенсаторне подовження неоперованого сегмента кінцівки. Це подовження більше у великогомілковій кістці, тобто у тварин, яким проведено хірургічне втручання на стегновій кістці. У щурів, які були прооперовані без використання ендопротезів, подібних змін не виявлено.

При морфологічному дослідженні колінних суглобів оперованих щурів встановлено:

- резекція значної частини проксимального епіметафіза великогомілкової кістки зі збереженням кортексу та незначної території суглобової поверхні на периферії призводить до кістково-хрящового зрощення в колінному суглобі. У суглобовому хрящі стегнової кістки виявляють виражені деструктивні зміни із заміщенням ділянок гіалінового хряща волокнистим. Наростковий хрящ дистального відділу стегнової кістки простежують по всій ширині, проте він має порушення структурної організації. Відзначають вірогідне зменшення його висоти. У оперованій кістці наростковий хрящ збережений лише частково й представлений декількома колонками хондроцитів з вираженими деструк-

тивними змінами. Зафіксовані зміни структурної організації суглобового та наросткового хрящів стегнової кістки, а також наросткового хряща великогомілкової кістки є причиною порушення росту кінцівки.

- При ендопротезуванні проксимального епіметафіза великогомілкової кістки наростковий хрящ неоперованої (стегнової) кістки збережений по всій ширині та практично не має змін структурної організації. Його висота не відрізняється від показника в інтактних тварин та більша за висоту у тварин контрольної групи. Місцями відзначають ділянки енхондрального остеогенезу. Це свідчить про наявність росту стегнової кістки, що й було зафіксовано при рентгенометричному дослідженні. Проте однополюсне ендопротезування призводить до порушення структури суглобового хряща протилежної кістки, що в подальшому може бути причиною розвитку деструктивних змін у субхондральній кістці та наростковому хрящі.

СПИСОК ВИКОРИСТАНОЇ ЛІТЕРАТУРИ

1. Автандилов Г.Г. (1990) Медицинская морфометрия. Москва: Медицина, 384.

2. Васылык Г.Г. (1971) О влиянии росткового хряща на рост трубчатых костей в длину. Ортопедия, травматология и протезирование, 5: 24–27.

3. Волков М.В. (1955) Ампутации конечностей у детей. Москва: Медгиз, 164 с.

4. Вирва О.Є., Баєв В.В. (2011) Модульне ендопротезування в хірургічному лікуванні дітей із пухлинами колінного суглоба (експериментально-клінічне дослідження). Вісник ортопедії, травматології та протезування, 2.

5. Вирва О.Є., Шевченко С.Д., Баєв В.В. (2008) Органозберігальні операції у дітей із злоякісними пухлинами кісток кінцівок. Ортопедия, травматология и протезирование, 2: 136–140.

6. Ляндрес З.А. (1961) Ампутации и реконструктивные операции на культи конечностей у детей. Ленинград: Медгиз, 180 с.

7. Зайченко И.Л. (1940) Влияние разных повреждений эпифизарного хряща на рост костей. Ортопедия и травматология, 2: 62–68.

8. Протезирование детей с дефектами конечностей (1981) / Под ред. В.И. Филатова., Ленинград: Медгиз, 280 с.

9. Саркисов А.С., Ремизов П.И. (1960) Воспроизведение болезней человека в эксперименте. Москва: 98–107.

10. Шевченко С.Д., Баєв В.В., Малишкіна С.В., Нікольченко О.А. (2008) Вплив ушкодження епіфіза та наросткової пластинки кістки на подальший ріст кінцівки після ендопротезування (експериментальне дослідження). Ортопедия, травматология и протезирование, 4: 62–66.

11. European convention for the protection of vertebrate animals used for experimental and other scientific purposes (1986) Strasburg: 10 p.

12. Khaldi L., Karachalios T., Galanos A., Lyritis G.P. (2005) Morphometric changes in the epiphyseal plate of the growing and young adult male rat after long-term salmon calcitonin administration. Calcif. Tissue Inter., 76(6): 426–432.

13. Vyrva O., Baev V. (2011) Experimental modeling of damage of knee bones growing zones for children with bone tumors. 24th Annual Meeting of the European Musculo-Skeletal Oncology Society. Gent, Belgium: 66.

14. Vyrva O., Baev V. (2012) Damage Modeling For Knee Growing Zones For Children With Bone Tumors. 9th Asia Pacific Musculoskeletal Tumor Society Meeting.

Экспериментальная модель опухолевого эндопротезирования коленного сустава у детей

О.Е. Вырва, В.В. Баев

ГУ «Институт патологии позвоночника и суставов им. проф. М.И. Ситенко НАМН Украины», Харьков

Резюме. В статье представлены результаты экспериментальных исследований влияния эндопротезирования костей коленного сустава крыс на рост конечности в длину. При рентгенометрическом анализе установлено, что резекция дистального эпифиза бедренной и проксимального эпифиза большеберцовой кости приводит к нарушению роста костей и укорочению оперированных конечностей. Эндопротезирование указанных суставных концов сопровождается меньшим укорочением конечностей по сравнению с конечностями, на которых проводили только модельную резекцию эпифизов. При гистологическом исследовании тканей коленного сустава установлено, что при однополюсном эндопротезировании в смежной (неоперированной) бедренной кости имеют место нарушение структуры суставного хряща, сохранение строения и высоты эпифизарного хряща. У животных контрольной группы (повреждение эпиметафиза без эндопротезирования) в коленном суставе наблюдается костно-хрящевое сращение, зона дефекта заполнена волокнистой соединительной и фиброретикулярной тканями, в бедренной кости обнаружены выраженные деструктивные изменения суставного и эпифизарного хрящей. Высота последнего достоверно меньше по сравнению с высотой эпифизарного хряща бедренной кости у животных опытной и интактной групп.

Ключевые слова: коленный сустав, эпифиз, эпиметафиз, эндопротез, конечность, рост.

Experimental model tumoral endoprostheses replacement knee joint at children

O.E. Vyrva, V.V. Baev

Sytenko Institute of Spine and Joint Pathology National Ukrainian Academy of Medical Sciences, Kharkiv

Summary. In the article presented results of experimental researches of influence endoprostheses replacement of bones of a knee joint of rats on extremity growth at length are presented. At X-ray analysis it is established, that the resection of distal epiphysis of the femur and proximal epiphysis of tibia leads to growth disorder of bones and shorting of the operated extremities. Endoprostheses replacement the specified articulate extremities it is accompanied by a smaller shorting of extremities in comparison with extremities in which carried out only a modeling resection of epiphyses. At histological research of tissues of knee joint it is established, that at unipolar endoprostheses replacement in the interfacing (not operated) femur disturbance of structure of an articulate cartilage, conservation of constitution and height of an epiphyseal cartilage take place. At animals of control bunch (damage epiphys without endoprostheses replacement) in a knee joint is observed an osteoarticular consolidation, region of defect is filled fibrillar copulative and fibroreticular tissues, in femur find the expressed destructive changes of articulate and epiphyseal cartilages. Height of the last it is authentic less in comparison with height of an epiphyseal cartilage of a femur at animals of skilled and intact bunches.

Key words: knee joint, epiphysis, epimetaphysis, endoprosthesis, extremity, growth.