С.А. Дєдков, С.І. Коровін, М.М. Кукушкіна, В.В. Остафійчук, М.С. Кротевич

Клінічний випадок застосування VAC-пов'язки в лікуванні пацієнта з постпроменевою виразкою шкіри

Національний інститут раку, Київ, Україна

Одержано 1.07.2022
Прийнято до друку 25.07.2022
DOI: 10.32471/clinicaloncology.2663-466X.45-1.28881

Променева терапія є одним з методів лікування пацієнтів зі злоякісними новоутвореннями. Проте радіація може негативно впливати на навколишні здорові тканини, що призводить до таких ускладнень, як постпроменева виразка, до лікування пацієнтів з якою на сьогодні немає єдиного підходу. Одним з методів, який може бути запропоновано, — терапія з використанням негативного тиску (VAC).

Ключові слова: *клінічний випадок; постпроменева виразка; терапія з використанням негативного тиску.*

ВСТУП

Променева терапія (ПТ) є одним з методів лікування пацієнтів зі злоякісними новоутвореннями. Її може бути використано і як самостійний вид лікування, і в комбінації з хірургічним втручанням та хіміотерапією [1]. Проте вплив радіації може негативно позначитися на навколишніх здорових тканинах, що призводить до таких ускладнень, як атрофія шкіри, десквамація (лущення внаслідок відшаровування епітелію), утворення нориці, фіброз м'яких тканин, а також постпроменеві виразки [2, 3].

Шкіра є більш чутливою до ураження іонізуючим випромінюванням (ІВ) порівняно з будь-яким іншим органом, зважаючи на часте її оновлення, яке відбувається приблизно кожні 26 днів. ІВ утворює вільні радикали та реактивні кисневі проміжні сполуки, які призводять до пошкодження ДНК, білків, а також клітинних мембран тканини, що швидко розростаються [4].

Рани, що виникли як ускладнення ПТ і довго не загоюються, є серйозною проблемою сучасної медицини.

На сьогодні немає єдиного підходу до лікування пацієнтів з постпроменевими виразками.

Одним з методів, які можуть бути запропоновані, є терапія з використанням негативного тиску, або NPWT (Negative pressure wound therapy), або VAC (Vacuum Assisted Closure).

Закриття ранових дефектів з використанням VAC-пов'язок — це терапія, спрямована на загоєння ран, яка включає перев'язувальну систему з безперервним або періодичним негативним тиском на поверхню рани.

Сучасні системи VAC з'явилися в 1990-х роках з використанням поліуретанової піни та механічного вакууму, вперше запропонованих Louis Argenta та Michael Morykwas [5]. У 1997 р. перший пристрій було схвалено Управлінням з контролю за харчовими продуктами та лікарськими засобами США (Food and Drug Administration — FDA) [6].

VAC-терапія покращує перебіг усіх стадій ранового процесу: зменшує локальний набряк, як наслідок — сприяє посиленню місцевого кровообігу; знижує рівень мікробного обсіменіння рани; викликає деформацію ранового ложа та зменшення ранової порожнини, що сприяє прискоренню загоєння рани [7]. Так само VAC-терапія зменшує вираженість ранової ексудації, допомагаючи підтримувати вологе ранове середовище, необхідне для нормального загоєння. Усі ці ефекти сприяють підвищенню інтенсивності клітинної проліферації, посилюють у рані синтез основної речовини сполучної тканини та протеїнів [8].

У статті представлено клінічний випадок хірургічного лікування з використанням вакуумної пов'язки пацієнта з постпроменевою виразкою шкіри.

КЛІНІЧНИЙ ВИПАДОК

Пацієнт М., 46 років, у 2014 р. звернувся до обласного онкологічного диспансеру за місцем проживання з пухлиною шкіри спини з виразкуванням. У червні 2014 р. було виконано операцію в обсязі широкого висічення пухлини. Навесні 2019 р. відмітив появу рецидиву в післяопераційному рубці, у зв'язку з чим з липня до серпня 2019 р. в умовах обласного онкологічного диспансеру було проведено курс ПТ на ділянку післяопераційного рубця сумарною осередковою дозою 40 Гр, разовою осередковою дозою 2 Гр.

Після закінчення лікування пацієнт відмітив виразку на шкірі в ділянці проведення ПТ. Тривале консервативне лікування не дало ефекту. У липні 2020 р. звернувся до Національного інституту раку зі скаргами на наявність постпроменевої виразки на шкірі спини.

Під час огляду на шкірі спини в ділянці правої лопатки виявлено постпроменеву виразку розмірами 15,0 × 21,0 см. 30.07.2020 р. виконано операцію в обсязі широкого висічення постпроменевої виразки, накладення вакуумної пов'язки на рановий дефект з негативним тиском 100 мм рт.ст. на 7 днів.

Патогістологічний висновок від 05.08.2020 р. № 44416-21/2020: ділянки фіброзно-м'язової тканини частково покриті багатошаровим плоским епітелієм з вираженим акантозом, дискератозом, частково без покривного епітелію з вогнищевою дифузною лейкоцитарною інфільтрацією, поширеним розростанням грануляційної тканини, даних про наявність рецидиву плоскоклітинної карциноми не виявлено (рис. 1, 2).

07.08.2020 р. пацієнта виписано з наданням рекомендацій щодо консервативного лікування за місцем проживання, повторного звернення до Національного інституту раку через 1 міс для продовження лікування.

Під час повторного звернення 10.09.2021 р. у хворого у ході огляду відмічено рановий дефект шкіри розмірами 14,0 × 20,0 см, виконаний грануляціями (рис. 3). Закриття дефекту місцевими тканинами (переміщеним шкірно-фасціальним клаптем) не було можливим, прийнято рішення про закриття ранового дефекту вільним розчепленим шкірним клаптем.

17.09.2021 р. під ендотрахеальним наркозом із зовнішньої поверхні правого стегна дерматомом взято донорський

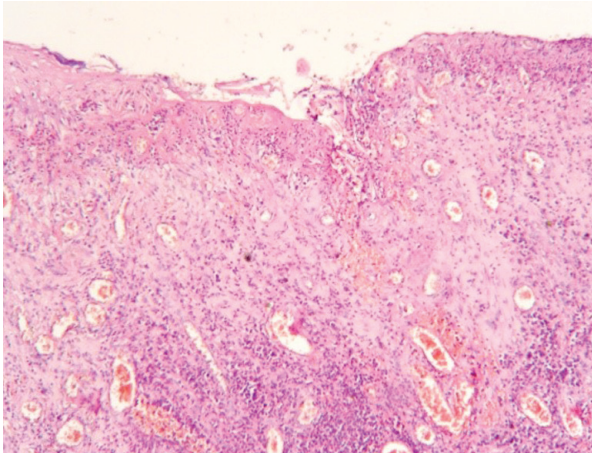

Рис. 1. Ділянки фіброзно-м'язової тканини, частково покриті багатошаровим плоским епітелієм з вираженим акантозом, дискератозом, частково без покривного епітелію з вогнищевою дифузною лейкоцитарною інфільтрацією

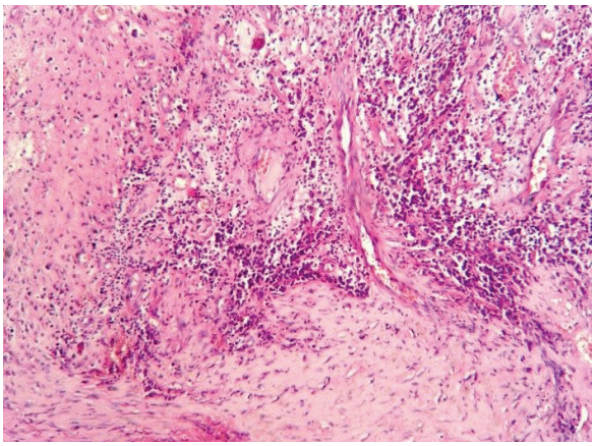

Рис. 2. Поширене розростання грануляційної тканини

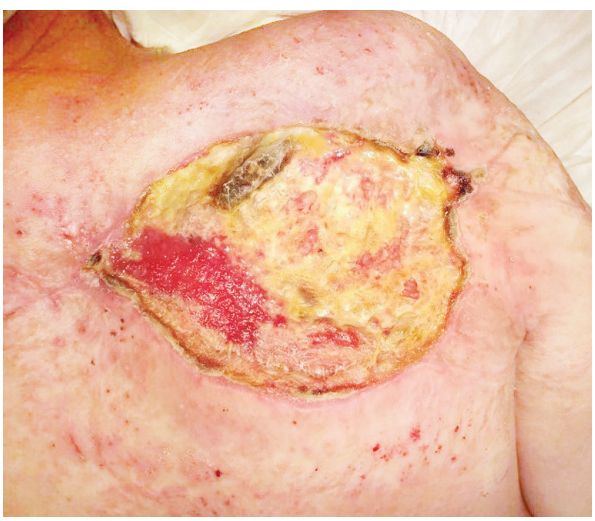

Рис. 3. Рановий дефект шкіри через 1 міс після операції розмірами 14,0 × 20,0 см, виконаний грануляціями

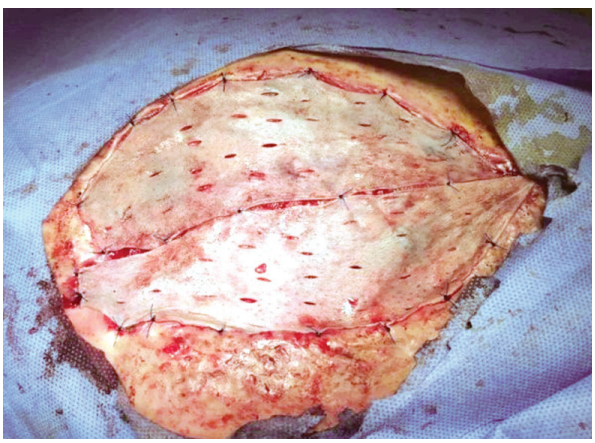

Рис. 4. Рановий дефект, закритий вільним шкірним клаптем

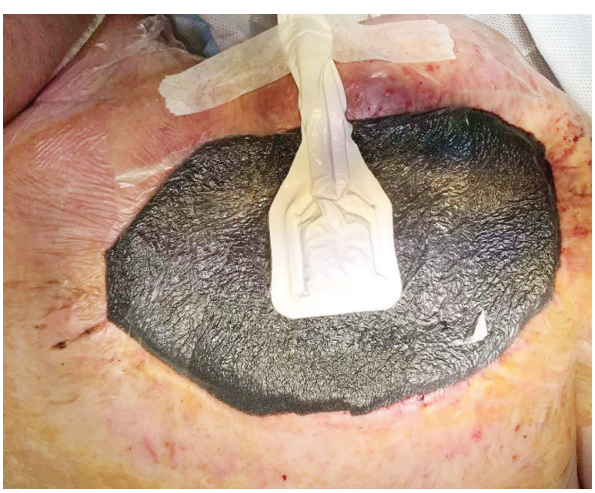

Рис. 5. Вакуумна пов'язка з негативним тиском 100 мм рт.ст.

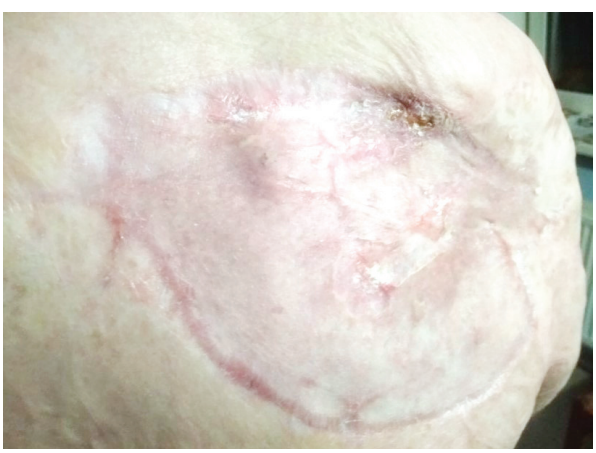

Рис. 6. Післяопераційний рубець через 6 міс після операції

клапоть, рановий дефект закрито вільним шкірним клаптем (рис. 4), накладено вакуумну пов'язку з негативним тиском 100 мм рт.ст. на 7 днів (рис. 5).

Після зняття VAC-системи відзначається практично повне приживлення донорського розчепленого клаптя. На момент повторного звернення через 6 міс у пацієнта відмічали повне рубцювання постпроменевої виразки, даних про наявність рецидиву пухлини та трофічних змін не виявлено (рис. 6).

ВИСНОВКИ

Хірургічне лікування з використанням вакуумних пов'язок може бути варіантом вибору при лікуванні пацієнтів з постпроменевою виразкою.

СПИСОК ВИКОРИСТАНОЇ ЛІТЕРАТУРИ

1. Dormand, E. L., Banwell, P. E., & Goodacre, T. E. (2005). Radiotherapy and wound healing. *International Wound Journal*, *2*(2), 112–127. doi: 10.1111/j.1742-4801.2005.00079.x.

2. Marks, J. E., Freeman, R. B., Lee, F., & Ogura, J. H. (1978). Pharyngeal wall cancer: an analysis of treatment results complications and patterns of failure. *International Journal of Radiation Oncology — Biology — Physics, 4*(7–8), 587–593. doi: 10.1016/0360-3016(78)90179-7.

3. Tang, Y., Shen, Q., Wang, Y., Lu, K., & Peng, Y. (2011). A randomized prospective study of rehabilitation therapy in the treatment of radiation-induced dysphagia and trismus. *Strahlentherapie und Onkologie, 187*(1), 39–44. doi: 10.1007/s00066-010-2151-0

4. Manna, B., & Cooper, J. S. (2021). *Radiation Therapy Induced Skin Ulcer*. Treasure Island: StatPearlsPublishing.

5. Dirckx, J. H. (2008). *Negative pressure wound therapy*. Health Professions Insititure. Retrieved from https://www.hpisum.com/17%20Dirckx%2C%20Wound%20Therapy.pdf.

6. Redefining healing potential in rotator cuff repair (2014). Retrieved from http://www.smith-nephew.com.

7. Жердев, И. И., Горегляд, А. М., Давиденко, П. И., & Васильев А. С. (2014). Вакуум-терапия в лечении обширных огнестрельных ран конечностей. *Гострі та невідкладністани у практиці лікаря, 5* (55), 25–27.

8. Bentley, G. (Ed.). (2014). *European Federation of National Associations of Orthopedics and Traumatology: 15th EFFORT Congress*. London: Springer.

Clinical case of application of VAC bandage in the treatment of post-radiation skin ulcer

S. Diedkov, S. Korovin, M. Kukushkina, V. Ostafiichuk, M. Krotevich

National Cancer Institute, Kyiv, Ukraine

Resume. Radiotherapy is one of the methods of treatment of malignant tumors. However, exposure to radiation can negatively affect the surrounding healthy tissues, which leads to such complications as post-radiation ulcer, for the treatment of which there is currently no single approach. One of the treatment methods that may be offered is negative pressure therapy (VAC).

Key words: clinical case; post-radiation ulcer; negative pressure therapy.

Адреса для листування:
Дєдков Сергій Анатолійович
03022, Київ, вул. Ломоносова 33/43
Національний інститут раку
E-mail: s_dedkov@ukr.net

Correspondence:
Sergiy Diedkov
33/43 Lomonosova str., Kyiv, 03022
National Cancer Institute
E-mail: s_dedkov@ukr.net