ФГУ «Государственный научный центр колопроктологии Минздравсоцразвития РФ», Москва, Российская Федерация

ОРГАНОСОХРАНЯЮЩИЕ МЕТОДЫ ЛЕЧЕНИЯ РАННИХ ФОРМ РАКА ПРЯМОЙ КИШКИ

Ю.А. Шелыгин, В.Н. Кашников, П.В. Еропкин, И.В. Пересада

Адрес:
Пересада Игорь Валерьевич
123423, Москва, ул. Саляна Адиля, 2
ФГУ «Государственный научный центр колопроктологии Минздравсоцразвития РФ»

Ключевые слова: *ранний рак прямой кишки, трансанальное иссечение опухоли.*

Результаты местного лечения начальных форм рака Tis–1N0G1–2 <3 см в диаметре сопоставимы по онкологической эффективности с брюшно–промежностными вмешательствами. Метод безгазовой трансанальной эндохирургии (ТЭХ) позволяет удалять опухоли через операционный ректоскоп с использованием стандартного набора лапароскопических инструментов, а также обладает низкой травматичностью и сохранением функции. При локализации новообразований в нижнеампулярном отделе также возможно использование трансанального иссечения опухолей (ТАИО) методом Parks. ТЭХ и ТАИО — эффективные органосохраняющие методы лечения больных с начальными формами рака прямой кишки.

АКТУАЛЬНОСТЬ

Наиболее распространенными методами лечения при раке прямой кишки остаются трансабдоминальные вмешательства, связанные с полным или частичным удалением прямой кишки, и нередко — запирательного аппарата.

От 8,6 до 21% больных с впервые выявленным заболеванием данной локализации составляют пациенты с начальными стадиями рака [1, 6, 9]. Результаты местного удаления начальных форм рака Tis-1 с высокой степенью дифференцировки G1-2, без поражения параректальных лимфатических узлов N0 сопоставимы по онкологической эффективности с брюшно-промежностными вмешательствами. Местное удаление подобных новообразований выполняется в 13,3–47,3% наблюдений [2, 3, 13].

Доступность для местного удаления новообразований дистальных отделов прямой кишки способствовала развитию различных методик трансанального иссечения опухолей (ТАИО). Наибольшую распространенность получил метод Паркса.

В начале 80-х годов XX ст. G. Buess предложил метод трансанальной эндомикрохирургии (ТЭМ), сочетающий в себе, в отличие от трансабдоминальных способов лечения, возможность малоинвазивного удаления новообразований, располагающихся в прямой кишке выше зубчатой линии, низкую травматичность и сохранение функции анального жома [4, 10, 13]. В Государственном научном центре колопроктологии Минздравсоцразвития РФ (Москва, Российская Федерация) в 1999 г. разработан безгазовый вариант этого метода — трансанальное эндомикрохирургическое (ТЭХ) удаление новообразований прямой кишки.

В представленном материале отражен опыт органосохраняющего лечения начальных форм рака прямой кишки, накопленный в ФГУ «ГНЦ колопроктологии Минздравсоцразвития РФ».

СТАТИСТИКА

Статистическую обработку данных проводили с использованием программных пакетов Microsoft Excel и GraphPad Online. Количественные показатели сравнивались при помощи одностороннего критерия Манна – Уитни. Для сравнения качественных показателей применялись критерии χ^2 и двусторонний тест Фишера. Статистически значимые различия в показателях — при $p<0,05$.

МАТЕРИАЛЫ И МЕТОДЫ

С 1999 по 2011 г. в ФГУ «Государственный научный центр колопроктологии Минздравсоцразвития РФ» по поводу начальных форм рака прямой кишки методами безгазовой ТЭХ и ТАИО оперировано 103 пациента (45 мужчин и 58 женщин).

Показаниями к данным операциям послужили опухоли с высокой степенью дифференцировки, ограниченные мышечным слоем кишечной стенки, при отсутствии признаков поражения параректальных лимфатических узлов по данным эндоректального ультразвукового исследования (УЗИ) и компьютерной томографии. При ТЭХ-удалении обязательным условием служило расположение опухоли ниже тазовой брюшины.

Методом ТЭХ (1-я группа) оперировано 84 пациента. Опухоли располагались на расстоянии от 1 до 13 см (4,8±2,4 см) от зубчатой линии, а размер колебался от 0,8 до 6 см (2,7±1,2 см), в 77,4% наблюдений основание опухоли

было широкое. ТАИО (2-я группа) выполнено 19 пациентам, новообразования локализовались от уровня зубчатой линии до 5 см (2,1±1,6 см), размерами от 1,2 до 7 см (3,5±1,6 см), у 52,6% больных 2-й группы основание опухоли было суженое (табл. 1).

Таблица 1. Характеристика клинических наблюдений (n=103)

Показатель	ТЭХ (n=84)	ТАИО (n=19)	p
Возраст, лет	62,1±11,5	62,4±9,5	0,4644
Расстояние от зубчатой линии, см	4,8±2,4	2,1±1,6	<0,0001
Размер опухоли, см	2,7±1,2	3,5±1,6	0,0330
Основание опухоли	–	–	–
широкое	65 (77,4%)	10 (52,6%)	0,0149
суженое	19 (32,6%)	9 (47,4%)	0,0149

Положение больных на операционном столе зависело от расположения новообразований по окружности стенки прямой кишки. При локализации по задней полуокружности (57 (55,4%) из 103 наблюдений) оперативное вмешательство выполнялось в литотомической позиции, по передней (у 33 (32,0%) из 103 пациентов) — в положении «на животе», на боковых стенка прямой кишки (у 13 (12,6%)) — на стороне поражения (рис. 1).

Предоперационный комплекс обследований включал в себя пальцевое ректальное исследование, ректороманоскопию, колоноскопию, проктографию, УЗИ брюшной полости, малого таза, исследование ректальным датчиком, компьютерную томографию и патоморфологическое исследование.

РЕЗУЛЬТАТЫ

Длительность оперативных вмешательств в 1-й группе больных составила в среднем 55,8±20,8 (25–120) мин, что было достоверно больше (p=0,0002), чем во 2-й группе, где среднее время операций составило 38,9±16,8 (20–90) мин. Интраоперационная кровопотеря колебалась при ТЭХ-удалении от 10 до 180 мл (в среднем — 49,5±28,4 мл), а при ТАИО — от 20 до 130 мл (в среднем — 42,5±34,2 мл) (p=0,2381) (табл. 2).

У 1 больного выполнена конверсия ТЭХ на ТАИО, поскольку выделение новообразования по окружности привело к увеличению его подвижности и вывихиванию через анальный канал.

Таблица 2. Длительность оперативных вмешательств и кровопотеря (n=103)

Показатель	ТЭХ (n=84)	ТАИО (n=19)	p
Длительность, мин	55,8±20,8	38,9±16,8	0,0002
Кровопотеря, мл	49,5±28,4	43,5±34,2	0,1381

Ни в одном случае не было конверсии в переднюю или брюшно-анальную резекцию прямой кишки. Более того, в 1 наблюдении после лапаротомии и ревизии органов брюшной полости установлено, что опухоль локализуется ниже уровня тазовой брюшины, размерами до 2,5 см в диаметре, на подвижном по отношению к стенке кишки основании, расположена по задней стенки кишки, в доступной для выполнения органосохраняющей операции зоне, в связи с чем план операции был изменен и вместо низкой передней резекции прямой кишки выполнено ТЭХ-удаление опухоли.

Интраоперационных осложнений не было.

При исследовании операционных препаратов у 17 (20,2%) из 84 пациентов 1-й группы установлен диагноз carcinoma *in situ*, у 52 (61,9%) — аденокарцинома pT1G1-2, у 4 (4,8%) — pT1G3, у 10 (11,9%) — pT2G1-2 (табл. 3). Еще у 1 (1,2%) больной (T0G1), с верифицированной дооперационно высокодифференцированной аденокарциномой, в удаленном препарате опухолевых клеток не выявлено, что связано с проведенным курсом предоперационной химиолучевой терапии СОД (суммарная очаговая доза) 26 Гр, флуороурацил — 2,5 г.

И, наконец, у 71-летней пациентки, перенесшей 4 эндоскопические полипэктомии по поводу тубулярно-ворсинчатой опухоли и ее рецидивов, только после ТЭХ-удаления рецидива новообразования выявлена слизистая аденокарцинома, прорастающая все слои кишечной стенки pT3G3 (1,2 %).

При патоморфологическом исследовании удаленных новообразований во 2-й группе больных carcinoma *in situ* выявлена в 6 (31,6%) наблюдениях, в 9 (47,4%) случаях — аденокарцинома pT1G1-2, в 2 (10,5%) — pT1G3, и по 1 (5,3%) наблюдению — pT2G1 и pT3G3 (табл. 3).

Таблица 3. Результаты патоморфологического исследования удаленных препаратов (n=103)

Метод	pT *in situ* p=0,3976	pT0-1 p=0,8380			pT2 p=0,6859		pT3 p=0,3462
		G1	G2	G3	G1	G2	G3
ТЭХ (n=84)	17	9	43	4	1	9	1
ТАИО (n=19)	6	4	5	2	1	–	1

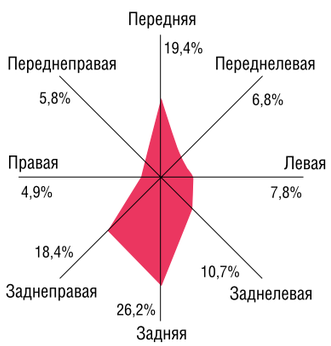

Рис. 1. Локализация опухолей по окружности прямой кишки (n=103)

Среднее расстояние от края опухоли до границы резекции в удаленных препаратах у пациентов 1-й группы составило 0,8±0,3 см (0,4–1,5 см). Во 2-й группе больных этот параметр в среднем составил 0,7±0,3 см (0,2–1,2 см).

Осложнения в послеоперационный период развились у 4 (4,8%) больных 1-й группы. В 2 случаях возникла рефлекторная задержка мочеиспускания, купированная медикаментозной стимуляцией. Еще в 2 случаях возникли воспалительные осложнения. В 1 наблюдении у 48-летнего больного на 3-й день после ТЭХ-удаления полиповидного рака по передней стенке прямой кишки выявлен инфильтративный парапроктит. На фоне дезинтоксикационной и антибиотикотерапии, ирригации ампулы прямой кишки антисептиками симптомы воспаления купированы, формирования стомы не потребовалось. Во втором — у пациентки в возрасте 72 лет с опухолью pT1G2, расположенной по передней полуокружности, после ТЭМ-удаления новообразования без восстановления целостности стенки прямой кишки, возникла обширная флегмона предбрюшинной и околопузырной клетчатки, что явилось причиной генерализованного сепсиса. Лечебные мероприятия (массивная антибиотикотерапия, дезинтоксикационная терапия, лапаротомия, вскрытие и дренирование флегмоны, двуствольная колостомия) не имели успеха, и больная умерла на 5-й день после вмешательства на фоне септического шока и полиорганной недостаточности. Таким образом, послеоперационная летальность в 1-й группе пациентов составила 1,2%.

В группе 19 больных, перенесших ТАИО, выявлено 2 (10,5%) послеоперационных осложнения у мужчин в возрасте 81 года и 72 лет: в первом случае отмечена задержка мочеиспускания, а во втором — воспаление параректальной клетчатки. Проведенная консервативная терапия позволила справиться с этими осложнениями (табл. 4).

Таблица 4. Характер послеоперационных осложнений (n=103)

Характер осложнений	Рефлекторная задержка мочи	Воспалительный инфильтрат	Флегмона, сепсис
ТЭХ (n=84)	2 (2,4%)	1 (1,2%)	1 (1,2%)
ТАИО (n=19)	1 (5,3%)	1 (5,3%)	–

p=0,3261.

Средний послеоперационный койко-день в 1-й группе больных составил 7,4±2,3 (3–16) дня, а во 2-й группе — 7,6±2,8 (4–16) дня (p=0,4586).

В группе больных, перенесших ТЭХ, 7 (77,8%) пациентам из 9 с опухолями pT2G2 и 2 (4,8%) из 42 с pT1G2, с выявленной лимфовенозной инвазией рака, в послеоперационный период проведена химиолучевая терапия СОД 38–50 Гр, флуороурацил — 5 г. Следует отметить, что все эти 9 пациентов наблюдаются в сроки от 4 до 106 мес без признаков возврата заболевания. Еще у 1 больной в возрасте 71 года, с тяжелыми сопутствующими заболеваниями (менингиома левой лобной доли, ишемическая болезнь сердца, стенокардия напряжения, атеросклероз аорты, сосудов головного мозга), с аденокарциномой pT3G3, также проведен курс послеоперационной химиолучевой терапии.

Во 2-й группе больных послеоперационная лучевая терапия проведена у 1 больной с аденокарциномой pT2G2.

Наблюдение пациентов, перенесших органосохраняющие методы лечения рака, проводилось по стандартной схеме: первый осмотр через 2 нед после вмешательства, для контроля репаративных процессов в области операции, в дальнейшем каждые 3 мес на протяжении 1 года, затем — через 6 мес, в последующем — через 1 год. При каждом осмотре проводилось пальцевое исследование и ректороманоскопия, УЗИ ректальным датчиком и колоноскопия каждые 6 мес, контролировался уровень онкомаркеров: РЭА и СА 19-9.

Отдаленные результаты прослежены у 75 (90,4%) из 83 больных 1-й группы и у 100% пациентов — 2-й группы.

В 1-й группе у 15 больных с новообразованиями pTis и у 9 больных с опухолями pT2, в том числе и у 7 пациентов, перенесших послеоперационную лучевую терапию, не выявлено рецидивов заболевания при медиане прослеженности 21,8 (от 4 до 106) мес.

Медиана наблюдения 49 пациентов с опухолями pT1 составила 22 (от 1 до 109) мес. Рецидивы рака через 16 и 19 мес были выявлены у 2 (4,1%) из 49 больных. Одному 85-летнему пациенту выполнена брюшно-анальная резекция прямой кишки с колостомой, с последующей лучевой терапией СОД 48 Гр, он продолжает наблюдаться без признаков рецидива 31 мес после повторной операции. Второй пациент в возрасте 84 лет вновь отказался от предложенной экстирпации прямой кишки и умер спустя 4 мес от генерализации заболевания.

Актуриальная безрецидивная 5-летняя выживаемость для 11 пациентов, перенесших ТАИО с новообразованиями pT1, составила 100%, а для 49, перенесших ТЭХ — 93,7% (рис. 6).

Следует отметить, что у подавляющего большинства больных перенесенное вмешательство не оказало существенного влияния на функцию держания. Однако у 2 (3,4%) из 83 пациентов 1-й группы в возрасте 72 и 76 лет в течение 2–3 мес после вмешательства отмечено недержание жидкого стула. Еще у 1 пациента была отмечена многомоментная дефекация. Во всех случаях не потребовалось дополнительной коррекции и в течение 3 мес после операции эти симптомы прошли самостоятельно.

ОБСУЖДЕНИЕ

Трансабдоминальное удаление органа при раке прямой кишки остается операцией выбора [4, 10]. Однако функциональные результаты этих вмешательств далеки от удовлетворительных. Так, от 25 до 60% пациентов после радикальных операций отмечают нарушения мочеиспускания, сексуальную дисфункцию, ощущение неполного опорожнения и недержание кишечного содержимого [12, 14].

Местные рецидивы в первые 5 лет после тотальной мезоректумэктомии возникают в 1,4% наблюдений при опухолях T1N0M0, а при T2N0M0 — достигает 6,5% [10].

По данным мировой литературы при соблюдении определенных критериев — опухоли, ограниченные подслизистым слоем (T1), без поражения параректальных лимфатических узлов N0, с высокой степенью дифференцировки (G1-2), диаметром не более 3 см — возможно местное удаление ранних форм рака прямой кишки [3, 10, 12], что сопоставимо с представленными в нашем исследовании данными.

По данным ряда исследователей, при локальном удалении опухолей по сравнению с трансабдоминальными вмешательствами, отмечается снижение периоперационных осложнений в 2–3 раза [4, 8, 10, 13]. В то же время некоторые авторы отмечают, что кровотечения в ближайший послеоперационный период после ТЭМ развиваются в 3,7–9,1% наблюдений, свищи и абсцессы полости малого таза возникают в 1,7–4,1%, а летальность достигает 1,4% [2, 3, 8].

Публикации, посвященные результатам ТЭМ при раке прямой кишки, демонстрируют уровень рецидивов заболевания от 0 до 26% при pT1, достигая 35,4% при pT2, значительно возрастая при наличии лимфо-венозной инвазии опухоли и глубокой инфильтрации подслизистого слоя стенки кишки [2–4, 10, 11]. Актуриальная 5-летняя безрецидивная выживаемость после экономных методов хирургического лечения при опухолях низкого риска T1 сопоставима с радикальными операциями и составляет 91,4%, что подтверждают и данные нашего исследования (93,7%) [10]. Рецидивы заболевания возникают в среднем через 13–18 мес, а повторные операции позволяют достичь 5-летней кумулятивной выживаемости, составляющей 92–100% при T1 и 78–84% — при T2 [3, 7, 11]. Для снижения риска развития рецидивов, особенно при pT2, ТЭМ дополняют адъювантными методами лечения, с хорошими отдаленными результатами: по сообщению S.D. Duek и соавторов не отмечено ни одного рецидива в группе больных, перенесших послеоперационную лучевую терапию при pT2, в то же время у пациентов, отказавшихся от рекомендованного лечения, возврат заболевания выявлен в 50% случаев [5].

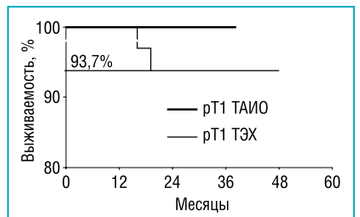

Рис. 6. Актуриальная безрецидивная 5-летняя выживаемость у больных с pT1, перенесших ТАИО (n=11) и ТЭХ (n=49)

ЗАКЛЮЧЕНИЕ

Органосохраняющие трансанальные методики при лечении рака прямой кишки в стадии Tis-1N0M0 оправданы, поскольку сопровождаются низким уровнем осложнений, незначительными нарушениями эвакуаторной функции и функции анального держания.

Возможность применения трансанальных экономных вмешательств при распространенности опухолей T2N0M0, с проведением в послеоперационный период адъювантной химиолучевой терапии, является предметом для дальнейших исследований. В настоящее время такой подход, очевидно, оправдан у больных с тяжелой сопутствующей патологией.

ЛИТЕРАТУРА

1. Чисов В.И., Старинский В.В. (2011) Злокачественные новообразования в России в 2010 году. Москва, с. 17–18.

2. Baatrup G., Breum B., Qvist N. et al. (2009) Transanal endoscopic microsurgery in 143 consecutive patients with rectal adenocarcinoma: results from a Danish multicenter study. Colorectal Dis., 11(3): 270–275.

3. Bach S.P., Hill J., Monson J.R.T. et al. (2009) A predictive model for local recurrence after transanal endoscopic microsurgery for rectal cancer. British J. Surgery, 96: 280–290.

4. De Graaf E.J., Doornebosch P.G., Tollenaar R.A. et al. (2009) Transanal endoscopic microsurgery versus total mesorectal excision of T1 rectal adenocarcinomas with curative intention. Eur. J. Surg. Oncol., 35 (12): 1280–1285.

5. Duek Simon D., Issa Nidal, Hershko Dan D. et al. (2008) Outcome of Transanal Endoscopic Microsurgery and Adjuvant Radiotherapy in Patients with T2 Rectal Cancer. Dis. Colon. Rectum., 51: 379–384.

6. Floyd N.D., Saclarides T.J. (2006) Transanal Endoscopic Microsurgical Resection of pT1 Rectal Tumors. Dis. Colon. Rectum., 49(2): 164–168.

7. Hahnloser D., Wolff B.G., Larson D.W. et al. (2005) Immediate Radical Resection After Local Excisionof Rectal Cancer: An Oncologic Compromise? Dis. Colon. Rectum., 48: 429–437.

8. Lee W., Lee D., Choi S. et al. (2003) Transanal endoscopic microsurgery and radical surgery for T1 and T2 rectal cancer. Surg. Endosc., 17: 1283–1287.

9. Nascimbeni R., Burgart L.J., Nivatvongs S. et al. (2002) Risk of lymph node metastasis in T1 carcinoma of the colon and rectum. Dis. Colon. Rectum., 45(2): 200–206.

10. Ptok H., Marusch F., Meyer F. et al. (2007) Oncological Outcome of Local vs Radical Resection of Low-Risk pT1 Rectal Cancer. Arch Surg., 142 (7): 649–654.

11. Stipa F., Burza A., Lucandri G. et al. (2006) Outcomes for early rectal cancer managed with transanal endoscopic microsurgery. A5-year follow-up study. Surg. Endosc., 20: 541–545.

12. Temple L.K., Bacik J., Savatta S.G. et al. (2005) The development of a validated instrument to evaluate

bowel function after sphincter-preserving surgery for rectal cancer. Dis. Colon. Rectum., 48: 1353–1365.

13. You Y.N., Baxter N.N., Stewart A. et al. (2007) Is the increasing rate of local excision for stage I rectal cancer in the United States justified?: a nationwide cohort study from the National Cancer Database. Ann. Surg., 245(5): 726–733.

14. Wallner C., Lange M.M., Bonsing B.A. et al. (2008) Causes of fecal and urinary incontinence after total mesorectal excision for rectal cancer based on cadaveric surgery: a study from the Cooperative Clinical Investigators of the Dutch total mesorectal excision trial. J. Clin. Oncol., 26: 4466–4472.

Органозберігаючі методи лікування ранніх форм раку прямої кишки

Ю.А. Шелигін, В.М. Кашников, П.В. Єропкін, И.В. Пересада

ФДУ «Державний науковий центр колопроктології Мінздравсоцрозвитку РФ», Москва, Російська Федерація

Резюме. Результати місцевого лікування початкових форм раку Tis-1N0G1-2 <3 см у діаметрі зіставні щодо онкологічної ефективності з брюшинно-промежинними втручаннями. Метод безгазової трансанальної ендохірургії (ТЕХ) дозволяє видаляти пухлини через операційний ректоскоп із використанням стандартного набору лапароскопічних інструментів, а також виявляє низьку травматичність і збереження функції. При локалізації новоутворень у нижньоампулярному відділі також можливе використання трансанального видалення пухлин (ТАВП) методом Parks. ТЕХ і ТАВП — ефективні органозберігаючі методи лікування хворих із початковими формами раку прямої кишки.

Ключові слова: ранній рак прямої кишки, трансанальне видалення пухлини.

Organ-saving surgery for early rectal cancer

Y.A. Shelygin, V.N. Kashnikov, P.V. Eropkin, I.V. Peresada

FGA «State scientific center of coloproctology», Moscow, Russia

Summary. Gasless transanal endoscopic surgery (GTES) allows to excise rectal tumors by means of conventional laparoscopic tools via operative rectoscope without gas insufflation. Transanal excision (TE) by Parks also used for low rectal tumors. Evaluation of effectiveness of GTES and TE for Tis-1N0M0G1-2 rectal carcinomas (<3 cm) was the aim of the study. GTES and TE is safe, effective and simple surgical procedures for patient with early rectal carcinomas.

Key words: early rectal cancer, transanal surgery.