

ВОЗМОЖНОСТИ КОМПЬЮТЕРНОЙ ТОМОГРАФИИ В ОЦЕНКЕ ЭФФЕКТИВНОСТИ ВНУТРИАРТЕРИАЛЬНОЙ ПОЛИХИМИОТЕРАПИИ МЕТАСТАЗОВ В ПЕЧЕНИ ОПУХОЛЕЙ ЖЕЛУДОЧНО-КИШЕЧНОГО ТРАКТА

В Донецком областном противоопухолевом центре исследовано 183 пациента с метастатическим поражением печени при колоректальном раке и раке желудка, получавших паллиативную полихимиотерапию. Для оценки динамики лечения было выполнено 549 рентгеновских компьютерных томографий органов брюшной полости. Выявлено, что рентгеновская компьютерная томография — высокоинформативный метод оценки эффективности внутриартериальной и системной химиотерапии метастазов в печени.

Согласно литературным данным, у трети всех онкологических больных (независимо от первичной локализации опухолевого процесса) выявляют метастатическое поражение печени, а при раке толстой кишки и желудка метастазы в печени отмечают практически у 50% соответствующих пациентов.

Своевременная и уточненная диагностика очаговых поражений печени остается сложной и во многом еще не решенной проблемой [1]. Особенно важное значение она имеет при планировании радикальных оперативных вмешательств у онкологических больных. Так как почти у каждого третьего из них выявляется метастатическое поражение печени, целесообразность и объем того или иного хирургического вмешательства напрямую могут зависеть от распространенности опухолевого процесса (в частности, от наличия или отсутствия метастазов в печени).

Метастатическое поражение печени является одним из наиболее частых вариантов отдаленного метастазирования при опухолях желудочно-кишечного тракта (до 80% всех висцеральных метастазов) [Переводчикова Н.И., 2001] [3]. Примерно у 15–25% больных метастазы определяются уже на этапе первичной диагностики, еще у 25–30% — при последующем динамическом наблюдении [Константинова М.М., 2006; Егоров Г.Н., 2001; Schlag P.M. et al., 1999]. Среди пациентов, подвергшихся потенциально радикальному лечению и не имеющих впоследствии рецидивов,

почти у 55% в разные сроки обнаруживаются метастазы в печень [Goldberg R.M., 2005] [6], обычно определяющие продолжительность жизни больных при диссеминированном процессе (без лечения в среднем она не превышает 2–6 мес).

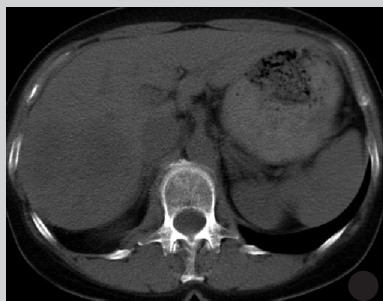В Донецком областном противоопухолевом центре (ДОПЦ) разработан способ, заключающийся в том, что катетер в собственную печеночную артерию проводят через желудочно-сальниковую артерию, предварительно отсепаровав ее путем лигирования пристеночных ветвей в каудальном направлении до уровня второй пристеночной ветви правой желудочно-сальниковой артерии. После катетеризации собственной печеночной артерии выводят культю артерии с катетером через сформированный тоннель в круглой связке печени в контрапертурный прокол в правом подреберье и оставляют в таком состоянии на весь срок лечения. Данный способ позволяет добиться обеспечения максимальной безопасности и снижения риска развития кровотечения или образования гематомы при извлечении катетера после окончания лечения, отсутствия тромбоэмболических осложнений.

В настоящее время рентгеновская компьютерная томография (РКТ) (пошаговая, спиральная или мультиспиральная) считается одним из классических методов диагностики метастатического поражения печени и динамического наблюдения в процессе лечения. Причем наилучшие результаты обеспечивают спиральная и мультиспиральная ком-



Р.В. Ищенко, А.В. Сидюк,
Р.С. Чистяков

Адрес:
Чистяков Роман Сергеевич
83092, Донецк, ул. Полоцкая, 2А
Донецкий областной противоопухолевый
центр, поликлиническое отделение
Тел.: +38 (050) 620-99-28
E-mail: rschist@mail.ru



Ключевые слова:

колоректальный рак, рак желудка,
компьютерная томография, внут-
риартериальная химиотерапия,
метастазы в печени.

пьютерная томография (последняя представляет собой наиболее прогрессивную методику). Спиральная компьютерная томография позволяет производить реконструкцию диагностических изображений исследуемой области с меньшим интервалом, чем толщина выделяемого слоя, тем самым повышая чувствительность метода в выявлении мелких очаговых поражений печени [5]. Кроме того, построение высококачественных мультипланарных и трехмерных реконструкций, по мнению ряда авторов, является полезным при оценке результатов химиотерапии [4].

Для оценки эффективности цитостатической терапии при метастазах в печени в основном используется только количественный метод, учитывающий их размеры и число. Хотя при массивном поражении и это не всегда удается.

В настоящее время системы сравнительной оценки эффективности внутриартериальной полихимиотерапии больных колоректальным раком и раком желудка с метастазами в печени не существует [7]. Все вышеперечисленное требует разработки оптимальной качественной оценки эффективности внутриартериальной химиотерапии при метастатическом поражении печени.

Цель исследования состоит в разработке и усовершенствовании критериев оценки эффективности внутриартериальной полихимиотерапии в лечении метастатического поражения печени при колоректальном раке и раке желудка.

МАТЕРИАЛ И МЕТОДЫ

Исследовано 183 пациента с метастатическим поражением печени при колоректальном раке и раке желудка, паллиативное лечение которых было проведено в условиях ДОПЦ. В зависимости от режима применения паллиативной химиотерапии всех больных, внесенных в протокол исследования, распределили на 2 группы.

В исследуемой группе насчитывалось 89 больных, паллиативное лечение которых предусматривало проведение селективной внутриартериальной полихимиотерапии в бассейне общей печеночной артерии.

Контрольную группу составили 94 пациента, сопоставимых по категориям TNM с исследуемой группой. Больные контрольной группы получали комплексное лечение в условиях ДОПЦ, включающее системную полихимиотерапию в паллиативном режиме.

Следует заметить, что выявленные нами метастатические очаги были верифицированы в процессе оперативного вмешательства (установки внутриартериального катетера) либо при трепанобиопсии под контролем КТ.

Внутриартериальная химиотерапия проводилась по модифицированной

схеме, разработанной в ДОПЦ. Наиболее часто в качестве препаратов первой линии использовался 5-фторурацил.

Инфузия химиопрепаратов в режиме селективного внутриартериального введения осуществлялась следующим образом: 500 мг/м фторурацила ежедневно в течение 12–14 ч с доведением суммарной дозы до стандартной курсовой. Длительность каждого курса составляла 9 суток.

Всего у 183 больных было выполнено 549 РКТ-исследований органов брюшной полости (100%), при этом у 175 из них (95,6%) — с в/в контрастированием. Исследования проводились на спиральном компьютерном томографе «Somatom 4 Plus» (Siemens). Сначала выполнили безконтрастное (нативное) спиральное сканирование срезами 8 мм, шагом стола 12 мм с индексом реконструкции 10 мм. Затем, после в/в введения контрастного препарата, проводилась серия повторных сканирований в артериальную фазу (при задержке 30–35 с), в венозную (при задержке 80–90 с) и в отсроченную (спустя 10 мин). В качестве контрастного вещества использовался неионный рентгеноконтрастный препарат «Омнипак-300» и «Омнипак-350» («Nycomed»), вводимый в локтевую вену с помощью автоматического инъектора «Medrad» в объеме 100 мл со скоростью 1,8–3 мл/с. Следует отметить, что относительно невысокая скорость введения контрастного вещества была обусловлена выраженными склеротическими изменениями стенок сосудов у наших пациентов в результате неоднократно проводимых курсов химиотерапии.

Оценивали результаты химиотерапии в соответствии с рекомендациями ВОЗ по стандартизации результатов лечения онкологических больных [Гарин Л.М., Трапезников Н.Н., 1978].

Для объективизации результатов лечения проводился расчет общей площади поражения печени до начала лечения по Стрыгиной Е.А. Общая площадь очага определялась путем умножения наибольшего и перпендикулярного к нему диаметра, а при наличии нескольких очагов площади суммировались простым сложением. Данная методика применялась при небольшом количестве метастазов (до 5 очагов).

Для определения площади поражения при многочисленных, но поддающихся подсчету метастатических очагах средних и небольших размеров использовался модифицированный метод усреднения диаметров.

Множественные мелкие очаги оценивались по минимальному и максимальному визуализируемому диаметрам, а также сравнивались с минимальным и максимальным расстояниями между очагами, из чего возникло условное оценочное соотношение пораженной и здоровой паренхимы печени по формуле Стрыгиной Е.А.

При выполнении данного исследования изучались прямые и дополнительные ультразвуковые признаки метастатических очагов, их структура в зависимости от локализации.

РЕЗУЛЬТАТЫ

В каждой группе отдельно оценивалась эффективность лечения единичных

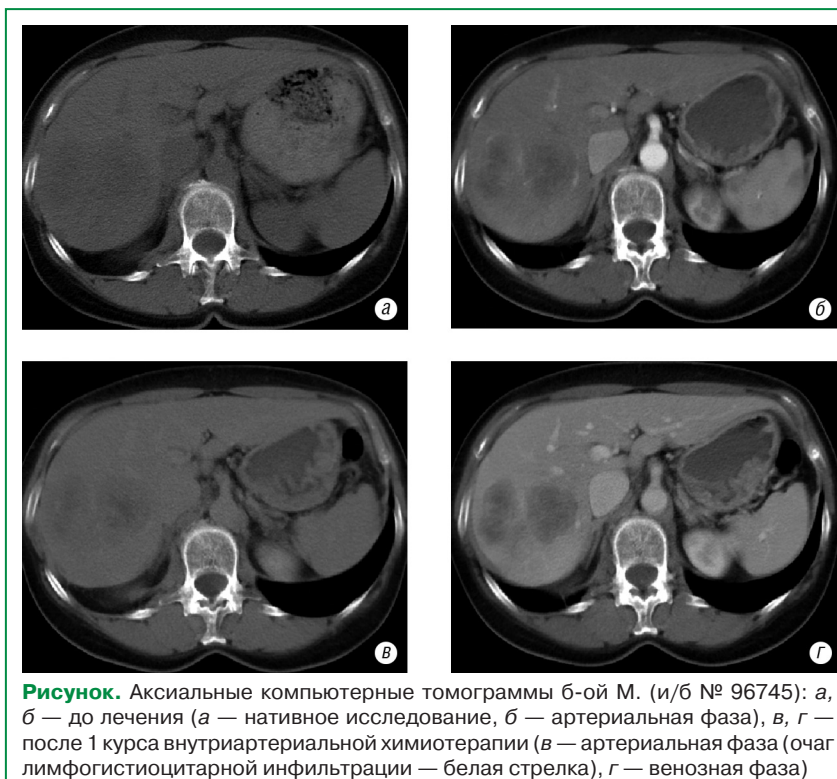


Рисунок. Аксиальные компьютерные томограммы 6-ой М. (и/б № 96745): а, б — до лечения (а — нативное исследование, б — артериальная фаза), в, г — после 1 курса внутриартериальной химиотерапии (в — артериальная фаза (очаг лимфоцитозной инфильтрации — белая стрелка), г — венозная фаза)

и множественных очагов в печени. Метастазы расценивали как единичные при наличии в печени не более 3 очагов.

Количество пациентов с множественными и единичными метастазами в печени в контрольной группе было примерно одинаковым — 52,7 и 47,3%, в то время как у больных исследуемой группы несколько чаще отмечалось множественное поражение — 43,1 и 56,9% соответственно.

Диффузно-инфильтративный тип метастазов колоректального рака выявили всего у 3 из 45 пациентов. Очаги имели неровные, нечеткие контуры, незначительно сниженную плотность. Во всех наблюдениях ни в артериальную, ни в венозную фазы исследования явного контрастирования метастазов обнаружено не было. Следует отметить, что

зачастую эффект внутриартериальной химиотерапии визуализировался только в отсроченную фазу, когда можно было определить неравномерное и неполное центропальное «усиление», проявляющееся визуальным уменьшением размера опухолевого узла (рисунк).

Как видно из таблицы, большинство больных колоректальным раком имели единичные (до 4) внутривеночные метастазы средних размеров, локализующиеся преимущественно в правой доле. Основная масса метастатических очагов имели пониженную плотность. Не выявлено ни одного колоректального метастаза, плотность которого была бы выше окружающей паренхимы печени. Несмотря на то что контуры метастазов чаще всего были четкими, при РКТ они выглядели, как правило, более «размытыми».

Особенности контрастирования метастазов при внутриартериальной химиотерапии в целом соответствовали таковым при системном лечении, однако, на наш взгляд, нагляднее проявлялись на КТ-томограммах в артериальную фазу. Симптом «ободка» в артериальную фазу отмечался в 73,4% метастазов. В отсроченную фазу чаще других встречался симптом неполного центропального (не «глобулярного») «усиления», определяющийся в 71,5% случаев. Кальцинаты в метастазах обнаруживались в 48,3% и выглядели как мелкие гиперплотные образования, которые в 4 из 6 случаев сливались между собой.

Детальное динамическое наблюдение пациентов в процессе лечения позволило установить, что, начиная со 2–3 дня, в процессе химиотерапии и 14–17 дней после отмечается отек ткани печени, который гораздо более выражен при внутриартериальной полихимиотерапии. Данное явление реализуется вследствие эффекта «первого прохождения» химиопрепарата и длительной инфузии. Наличие отека ткани органа значительно усложняет оценку изменений в очагах, что зачастую приводит к противоречивым заключениям. Следует отметить, что достаточно частым явлением при проведении внутриартериальной химиотерапии было первоначальное увеличение очагов в размерах и размытости, нечеткости контуров, что неопытными специалистами нередко воспринимается как прогрессирование заболевания в процессе лечения. Описанное явление более выражено при локализации метастазов в воротах печени, в то время как воспринимаемое некоторыми врачами снижение кровотока и изменение артерио-портального индекса в ранние сроки не служит положительным симптомом.

Полная регрессия метастазов в печени обнаружена у 1,2% больных, частичный эффект — у 19,5%, стабилизация процесса — у 39,5%.

При раке желудка общая эффективность лечения составила 26,3%, при колоректальном раке — 29,8% (из них при раке ободочной кишки — 34,6%, при раке прямой кишки — 22,5%).

Полная регрессия метастазов отмечалась при колоректальном раке у 3 пациентов (1,6%) и при раке желудка у 2 пациентов (1,1%).

При анализе эффективности химиотерапии в зависимости от размеров очагов выявлено, что полный эффект определялся лишь при очагах менее 3 см, частичный эффект — только при очагах не более 5 см. При более крупных очагах регистрировалась стабилизация процесса.

Выявлено, что полный эффект отмечается исключительно при аденокарциномах различной степени дифферен-

Таблица РКТ – семиотика метастазов колоректального рака

№ п/п	Признаки	Колоректальный рак, %		Рак желудка, %	
		Колоректальный рак, %	Рак желудка, %	Колоректальный рак, %	Рак желудка, %
1. Количество метастазов	солитарные	28,9	28,9		
	единичные (до 4 шт)	62,2	60		
	множественные (более 4 шт)	2,2	4,4		
	диффузная опухолевая инфильтрация печени	6,7	6,7		
2. Локализация метастазов в печени	правая доля	71,1	71,1		
	левая доля	15,5	17,8		
	ворота печени	6,7	6,7		
	обе доли	2,2	4,4		
3. Размеры метастазов	мелкие (до 1 см в диаметре)	3,8	10,2		
	средние (1–3 см в диаметре)	59	62,8		
	крупные (более 3 см в диаметре)	27	27		
4. Контуры метастазов	четкие	71,4	88,5		
	нечеткие	17,1	6,4		
	частично четкие, частично нечеткие	11,5	5,1		
	ровные	67,2	70,5		
	неровные	32,8	29,5		
5. Плотность метастазов при нативном РКТ-исследовании	низкоплотные	81,4	-		
	гиперплотные	0	-		
	изоплотные	10	-		
	неоднородной структуры	8,6	-		
6. Интенсивность сигнала метастазов при МРТ-исследовании	гипоинтенсивные в T1	-	92,3		
	гипоинтенсивные в T2	-	7,7		
	гиперинтенсивные в T1	-	0		
	гиперинтенсивные в T2	-	74,4		
	изоинтенсивные в T1	-	0		
	изоинтенсивные в T2	-	10,2		
	неоднородные в T1	-	7,7		
	неоднородные в T2	-	7,7		
7. Кальцинаты в метастазе	имеются:				
	единичные мелкие (1–5 мм в диаметре)	1,9	1,3		
	единичные крупные (более 5 мм в диаметре)	0	0		
	множественные мелкие рассеянные	0	0		
	множественные мелкие сливные	6,7	5,1		
	множественные крупные	0	0		
	в центральных отделах	83,3	80		
	по периферии	0	0		
	хаотичное расположение	16,7	20		
	отсутствуют	91,4	93,6		
8. Характер контрастирования метастатических очагов	«ободок» в артериальную фазу	72,8	77		
	полное «усиление» в артериальную фазу	0	0		
	отсутствие «усиления» в артериальную фазу	27,2	23		
	периферическое «глобулярное усиление» (центропальное)	0	0		
	хаотичное «усиление» в отсроченную фазу	5,7	5,1		
	центропальное «усиление» в отсроченную фазу (не «глобулярное»)				
	1) полное	10	7,7		
	2) неполное	58,6	61,6		
	а) равномерное	19,5	18,75		
б) неравномерное	80,5	81,25			
периферическое «вымывание» в отсроченную фазу	25,7	25,6			

цировки. Общая эффективность лечения при аденокарциноме определялась у 23,3% больных.

В результате анализа характера изменений дополнительных ультразвуковых признаков при оценке эффективности внутриартериальной и системной химиотерапии нами подтверждено, что существенного значения они не имеют.

Для оценки эффективности внутриартериальной химиотерапии клиническое значение имеют только изменения прямых признаков. При эффективном лечении происходит изменение формы и размеров метастазов, усиление четкости контуров очагов, повышается интенсивность отражения от внутренней структуры и появляется тенденция к ее однородности, уменьшаются размеры гипэхогенного ободка, ослабевает дорзальный эффект отражения за метастатическим очагом.

При стабилизации процесса в ряде случаев отмечается такое же изменение прямых ультразвуковых признаков.

При анализе эффекта химиотерапии в зависимости от ультразвуковых типов метастазов установлено: лучше поддавались лечению пациенты с гипэхогенными метастазами.

Среди самой многочисленной группы гиперэхогенных метастатических очагов полных регрессий не обнаружено.

Выводы

РКТ является высокоинформативным методом оценки эффективности внутриартериальной и системной химиотерапии метастазов в печень у онкологических больных. При данном методе оцениваются не только линейные размеры метастазов, но и плотность, характер контрастирования, что важно в клинической практике для определения

эффективности терапии и дальнейшего прогноза. РКТ может быть использована в качестве метода, уточняющего УЗИ.

ЛИТЕРАТУРА

1. Биопсия печени. (2002) Учебно-методическое пособие. Под ред. проф. И.В. Маева. М.: ГОУ ВУНМЦ, 28 с.
2. Заплатников К., Менцель К., Деберт Н. и др. (2003) Позитронно-эмиссионная томография в онкологии. Клиническая медицина, 12: 13–21.
3. Зубарев А.В. (1995) Методы медицинской визуализации – УЗИ, КТ, МРТ – в диагностике опухолей и кист печени. М.: Видар, 112 с.
4. Зубов О.Д., Динник О.Б., Мечов Д.С. та ін. (2006) Діагностична черезшкірна пункційна біопсія печінки під ультразвуковим контролем. Методичні рекомендації. Київ, 16 с.
5. Abdel-Nabi H., Doerr R.J., Lamonica D.M. (1998) Staging of primary colorectal carcinomas with fluorine-18 fluorodeoxyglucose whole-body PET: correlation with histopathologic and CT findings. Radiology, 206(3): 755–760.
6. Bastiaannet E., Oyen W.J., Meijer S. et al. (2006) Impact of [(18)F] fluorodeoxyglucose positron emission tomography on surgical management of melanoma patients. Br. J. Surg., 93(2): 243–249.
7. Bipat S., van Leeuwen M.S., Comans E.F.I. et al. (2005) Colorectal liver metastases: CT, MR imaging, and PET for diagnosis-meta-analysis. Radiology, 237: 123–131.

Можливості комп'ютерної томографії в оцінці ефективності внутрішньоартеріальної поліхіміотерапії метастазів у печінку пухлин шлунково-кишкового тракту

Р.В. Іщенко, А.В. Сидюк, Р.С. Чистяков

Донецький обласний протипухлинний центр

Резюме. У Донецькому обласному протипухлинному центрі досліджено 183 пацієнта з метастатичним ураженням печінки при колоректальному раку і раку шлунка, які отримували паліативну поліхіміотерапію. Для оцінки динаміки лікування було виконано 549 рентгенівських комп'ютерних томографій органів черевної порожнини. Виявлено, що рентгенівська комп'ютерна томографія — високоінформативний метод оцінки ефективності внутрішньоартеріальної і системної хіміотерапії метастазів у печінці.

Ключові слова: колоректальний рак, рак шлунка, комп'ютерна томографія, внутрішньоартеріальна хіміотерапія, метастази в печінці.

Possibilities of the computer tomography in the estimation of efficiency of intraarterial polychemotherapy of metastasises in the liver of tumours of the gastroenteric path

R.V. Ischenko, A.V. Sidyk, R.S. Chystyakov

Donetsk regional anticancer centre

Summary. In Donetsk regional anticancer centre 183 patients with a metastatic lesion of a liver are investigated at a colorectal cancer and a carcinoma of the stomach receiving palliative polychemotherapy. As an estimation of dynamics of treatment it has been executed 549 x-ray computer tomographies of organs of an abdominal cavity. As a result of an estimation of the received data it is taped that the x-ray computer tomography is highly informative method of an estimation of efficiency of intraarterial and system chemotherapy of metastasises in a liver.

Key words: colorectal cancer, gastric cancer, computed tomography, intra-arterial chemotherapy, liver metastases.