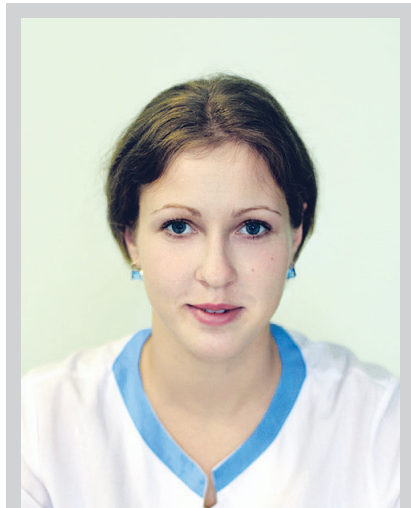


Національний інститут раку, Київ

# ЗЛОЯКІСНА ЕПІТЕЛІОЇДНА МЕЗОТЕЛІОМА У ДІТЕЙ: КЛІНІЧНИЙ ВИПАДОК



І.О. Приходько, С.В. Павлик,  
Р.В. Мостовенко, О.В. Шайда,  
О.Й. Іжовський, А.І. Шевченко

Адреса:

Приходько Ірина Олександрівна  
02033, Київ, вул. Ломоносова, 33/43  
Тел.: (044) 259-01-85  
E-mail: Ira\_Pediatr@mail.ru

**Ключові слова:** злоякісна епітеліоїдна мезотеліома, діти, діагностика.

Мезотеліома є рідкісною пухлиною, яка найчастіше зустрічається у чоловіків після 50 років. Щорічно виявляють 2–3 тис. нових випадків захворювання. У дітей злоякісна мезотеліома виникає вкрай рідко і становить лише 2% від усіх злоякісних пухлин дитячого віку. Перебіг захворювання тривалий час може бути безсимптомним, і тому нерідко пухлину виявляють у пізніх стадіях, що негативно впливає на прогноз хвороби. Загальна виживаність хворих у середньому становить всього 1–2 роки. Діагностика мезотеліоми досить складна, враховуючи агресивність пухлини, її розповсюдженість і виражений поліморфізм. Ми повідомляємо про випадок злоякісної мезотеліоми у 9-річного хлопчика.

## ВСТУП

Злоякісна мезотеліома — агресивна пухлина, що виникає при злоякісній трансформації мезотеліальних клітин грудної, черевної та серцевої порожнини, серозної оболонки яєчка [1–3].

Вперше мезотеліому описав у 1767 р. J. Lieutaud.

Мезотеліома зустрічається в будь-якому віці, але найчастіше після 50 років. Чоловіки хворіють частіше, ніж жінки (8:1).

Відома статистика цієї пухлини із канцер-реєстрів розвинувих країн. Так, у США річна захворюваність становить 1,42 випадку на 100 тис. населення, в Європі в цілому — 1,8 (Великобританія — 3,3, Німеччина — 1,5, Нідерланди — 3,0), в Японії — 0,7, Австралії — 4,0 [3–6].

У дітей злоякісна мезотеліома виникає вкрай рідко і становить лише 2% від усіх злоякісних пухлин дитячого віку [20].

В останні десятиріччя деякі автори відмічають зростання захворюваності на дану патологію як в Західній Європі, так і на території України [5].

Частота виникнення первинних мезотеліом плеври становить 88,8% від усіх випадків, черевної порожнини — 9,6%, перикарду — 0,7%.

Клінічні симптоми неспецифічні і проявляються в пізніх стадіях у зв'язку з повільним ростом пухлини. Частіше зустрічаються: больовий синдром (50–70%), ексудативний плеврит, асцит (60–80%), задишка (60–80%), зниження маси тіла (30%), лихоманка (30%) [7].

Метастазує злоякісна мезотеліома в лімфатичні вузли, печінку, головний мозок.

Виділяють доброякісний та злоякісний варіанти перебігу мезотеліоми.

У гістологічній класифікації WHO (Lyon, 2004) диференціюють дифузну злоякісну мезотеліому та її види — епітеліальну, саркомоподібну, десмопластичну, біфазну (поєднання ознак епітеліаль-

ної та саркомоподібної) і локалізовану (вузлову). Окрім цих форм, виділяють дуже рідкісні гістологічні форми: доброякісну диференційовану папілярну мезотеліому й аденоматозну пухлину. За ступенем злоякісності розрізняють високо-, помірно- і низькодиференційовані форми. Найбільш розповсюджена гістологічна форма захворювання — епітеліальна мезотеліома, що виникає у 54% хворих, біфазна (чи змішана) — у 25% випадків мезотеліоми, і 21% становлять усі інші форми [8, 9].

Діагностика злоякісної мезотеліоми часто утруднена. Необхідно проводити диференційну діагностику з метастатичними ураженнями при злоякісних пухлинах інших локалізацій (рак молочної залози, легені, яєчника та ін.), синовіальною саркомою, метастатичною аденокарциномою або реактивними запальними змінами мезотелію. Аналіз гістологічних препаратів дозволяє у більшості випадків (70–80%) встановити правильний діагноз, але іноді уникнути помилок неможливо. Велике значення має поліморфізм пухлини з наявністю ділянок, що нагадують «ангіоендотеліому», «веретено- або поліморфно-клітинну» саркому, що не властиво для ракових пухлин [8, 10–13, 16].

Лікування, незважаючи на появу нових цитостатичних препаратів, сучасних методик променевого та хірургічного лікування, залишається малоефективним.

Хірургічне лікування доцільне та проводиться лише у 10% хворих. Медіана загальної виживаності після плевректомії становить 4,4 міс, після екстраплевральної пневмонектомії — 3,1 міс, операційна смертність становить 6 і 10% відповідно, а 2-річна виживаність — 10–35%. Частота ускладнень досягає 60%, з них найбільш часто зустрічаються: фібриляція передсердя — 44,2%, парез голосових зв'язок — 6,7%, тромбоз глибоких вен —

6,4%, ускладнення, пов'язані з технічними особливостями, — 6,1% [2, 9, 14].

Променеву терапію найчастіше проводять з паліативною метою для зменшення вираженості больового синдрому. Вживаність при опроміненні (45–50 Гр) в середньому становить 8–9 міс [15]. При застосуванні хіміопроменевого лікування також не відзначено збільшення виживаності хворих [1, 9, 17].

Стандартів хіміотерапії злоякісної мезотеліоми на сьогоднішній день не існує [18]. Хіміотерапія сучасними цитостатиками (пеметрексед, ралтітрексид, гемцитабін) приводить до об'єктивного ефекту — тимчасового покращення стану лещу у 20–48% хворих [1, 9, 17].

До несприятливих прогностичних факторів належать: саркоматозний тип мезотеліоми, наявність метастатичного ураження лімфатичних вузлів, низький індекс Карновського, високий рівень лейкоцитів та низький рівень гемоглобіну в периферичній крові. У хворих з поганим прогнозом річна виживаність становить 14%, а у хворих, які не мають названих ознак, — 42% [19].

Враховуючи рідкість та особливості клінічного перебігу даної хвороби у дітей, вважаємо за доцільне ознайомити з клінічним випадком.

**Хворий О.Р.**, хлопець 9 років, захворів гостро з підвищення температури до 39 °С, інтенсивного гострого болю у здухвинній ділянці справа, постійного характеру, без іррадіації.

За місцем проживання через 2 тижні після появи перших симптомів захворювання встановлено діагноз: гострий апендицит, дивертикуліт. Проведено апендектомію. В післяопераційний період утримувалися біль у животі високої інтенсивності, розлитого характеру, субфебрильна температура тіла.

При патогістологічному дослідженні апендикулярного відростка виявлено хронічний гіперпластичний процес з ознаками запальної псевдопухлини — фіброміксоїдної лімфолазмогістіоцитомі.

Протягом 3 міс загальний стан хворого залишався тяжким, незважаючи на проведення посиндромної терапії: зберігалися субфебрилітет, зниження апетиту, втрата маси тіла, інтенсивні болі в животі, інтоксикаційний синдром, лівобічний гідроторакс, асцит, набряк калитки зліва.

При проведенні лабораторних досліджень у хворого виявлено: анемію I ступеня, підвищення ШОЕ, тромбоцитоз, підвищення С-реактивного білка (СРБ) і серумокоїдів.

Враховуючи наростання інтенсивності больового синдрому, проявів інтоксикаційного синдрому, прогресуючу втрату маси тіла, дані КТ-дослідження органів черевної порожнини, при якому виявлено неорганне утворення в проекції брижі, було прийнято рішення про

проведення діагностичної лапаротомії з оментектомією. Патогістологічний висновок: морфологічна будова, імунотип на користь запальної міофібробластичної пухлини.

Біоптат сальника досліджено в Російському онкологічному центрі (РОНЦ РАМН) ім. М.М. Блохіна. Морфоімунотип епітеліоїдноподібних клітин відповідає міофібробластам. Клітини експресують віментин (+++), десмін (+/++) і CD68 (+/++). Проведене дослідження дозволило виключити злоякісний характер ураження. «З урахуванням клінічних симптомів і поширеності ураження черевної порожнини морфологічну картину слід трактувати як реактивний хронічний запальний процес за типом склерозивного перитоніту».

Стан дитини прогресивно погіршувався протягом наступних 3 міс, з'явилися неврологічні прояви: запаморочення, втрата свідомості, тоніко-клонічні судороги. Проведено люмбальну пункцію, за результатами якої було виявлено: цитоз — 2 клітини, білок — 0,099 г/л, хлориди — 107,4 ммоль/л, глюкоза — 3,6 ммоль/л.

Виконано МРТ-дослідження головного мозку, за результатами якого виявлено багатовогнищеве ураження головного мозку, з вираженою інфільтрацією і набряком кіркової речовини.

Враховуючи важкість стану хворого, дані проведених досліджень, для визначення подальшої лікувальної тактики дитину направлено в Національну дитячу спеціалізовану лікарню «ОХМАТДИТ».

На момент госпіталізації загальний стан хворого характеризується як важкий, визначається кахексія, виражений абдомінальний больовий синдром, який не купірується призначенням як наркотичних, так і не наркотичних анальгетиків, спостерігаються напади агресії; інструментально — лівобічний гідроторакс, явища часткової високої тонкокишкової непрохідності, артеріальна гіпертензія, гранулоцитоз при нормальній кількості лейкоцитів, дефіцитна анемія II–III ступеня, помірне підвищення СРБ, серолокоїдів, альфа-1-кислого глікопротеїду, зниження рівня заліза, підвищений рівень сироваткового амілоїда А, в загальному аналізі сечі — протеїнурія.

Для виключення захворювань сполучної тканини проведено біопсію шкіри та м'язів (матеріал взято з ділянки лівої сідниці). Висновок: в представлених препаратах визначаються ділянки шкіри з гіперкератозом, формуванням папіломатозних структур. В дермі спостерігається мікроваскуліт зі склерозом і дезорганізацією сполучної ткани. Вогнища жирової тканини з явищами підгострого запалення. У м'язовій тканині — міжфібрилярний набряк, фрагментація міофібрил з явищами дистрофії й скупченням поліморфних клітин.

Хворому проводили посиндромну терапію: інфузійну, спазмолітичну, проти-

запальну (пульс-терапія метилпреднізолоном 30 мг/кг), цитостатичну (метотрексат 20 мг/м<sup>2</sup>), знеболюючу.

На 5-й день у дитини визначалася чітка позитивна динаміка: больючість в животі зменшилася, покращився апетит, почала збільшуватися маса тіла (+3 кг), знизилася ШОЕ. На 11-й день терапії дитина захворіла на ГРВІ, що спричинило блискавичний розвиток двобічного пневмонії, лівобічного гідротораксу, який в динаміці прогресував. Проведено плевральну пункцію з цитологічним дослідженням пунктату, де виявлено елементи злоякісної пухлини, цитологічно «більше даних на користь низькодиференційованого раку».

Проведено повторну діагностичну лапаротомію з біопсією вогнищ пухлинного ураження.

За результатом патогістологічного висновку: морфологічна картина може відповідати ембріональній рабдіоміосаркомі або ліпосаркомі, терміногенній пухлині або плюрипотентній (багатокомпонентній) мезенхіомі з морфологічними ознаками злоякісності м'язового компонента.

Хворий був переведений у відділення дитячої онкології Національного інституту раку (НІР) через 11 міс після появи перших проявів захворювання у важкому стані з діагнозом «міофібробластична пухлина черевної порожнини. Кахексія. Полідефіцитна анемія II–III ступеня».

За результатами дослідження матеріалу біоптату сальника в НІР в досліджуваних ділянках пухлини відзначали проліферацію фібробластів, міофібробластів, а також світлих атипічних клітин і клітин з гіперхромним ядром неправильної форми з наявністю атипічних мітозів, запальну інфільтрацію у вигляді вогнищ за типом псевдогранульом. У деяких ділянках зустрічалася велика кількість макрофагів-гістіоцитів, розкиданих у вигляді окремих клітин, а також у вигляді пластів. Мали місце окремі багатоядерні гігантські клітини.

CD45 — позитивна реакція в клітинах вогнищ запального інфільтрату.

CD34 — позитивна реакція в ендотеліальних клітинах судин.

CD68 — позитивна реакція у великих клітинах — макрофагах-гістіоцитах.

Морфологічна будова та імунотип на користь запальної міофібробластичної пухлини з ділянками малігнізації.

Враховуючи морфологічний вид пухлини, нечутливість її до променевої та хіміотерапії, тяжкий загальний стан дитини (індекс Ланського < 50), хворому проводили симптоматичну терапію.

Протягом тижня стан дитини прогресивно погіршувався за рахунок наростання легенево-серцевої недостатності, інтоксикаційного синдрому. Хворий помер.

При гістологічному дослідженні аутопсійного матеріалу було виявлено пухлину, яка мала будову злоякісної епітеліоїдної

мезотелиоми з наявністю вираженого мезенхімального компонента за типом карциносаркоми з проростанням у легеню, кишечник, печінку, селезінку, з ураженням діафрагми і перикарда.

За результатами патологоанатомічного розтину встановлено діагноз:

основний — «злоякісна епітеліоїдна мезотелиома з наявністю вираженого мезенхімального компонента за типом карциносаркоми, з ураженням усіх органів черевної порожнини, діафрагми, плеври, перикарда».

Стан після апендектомії, оментектомії, діагностичної лапаротомії, релaparотомії, біопсії:

ускладнення основного — «обтурація просвіту бронхів 2-го і 3-го порядку гіалінізованим фібрином. Лівобічний гідроторакс (50 мл). Набряк правої легенеї. Ателектаз лівої легенеї. Кахексія. Екссудативний перикардит. Паренхіматозна дистрофія тканин і внутрішніх органів».

### ВИСНОВОК

У дітей злоякісна мезотелиома виникає вкрай рідко, її морфологічна, клінічна,

променева діагностика становить значні труднощі. Єдиний підходів до спеціалізованого лікування немає. Розроблені схеми, які застосовують в теперішній час, неефективні. Тому діти потребують виконання діагностичних та лікувальних заходів багатопрофільними командами лікарів високої кваліфікації та розробки, вдосконалення нових схем та методик.

### ЛИТЕРАТУРА

1. Бычков М.Б., Шамлов А.К., Иванова Ф.Г., Горбунова В.А. (1997) Мезотелиома плевры и брюшины. Российский онкологический журнал, 4: 48–51.
2. Robinson B.W., Lake R.A. (2005) Advances in malignant mesothelioma. New Engl. J. Med., V. 353: 1591–1603.
3. Бычков М.Б., Большакова С.А., Бычков Ю.М. (2005) Мезотелиома плевры: современная тактика лечения. Современная онкология, 3(7): 142–144.
4. Connelly R.R., Spirtas R., Myers M.H. et al. (1987) Demographic patterns for mesothelioma in the United States. J. Clin. Oncol., 8: 1063.
5. Peto J., Hodgson J.T., Matthews F.E., Janes J.R. (1995) Continuing increase in mesothelioma mortality in Britain. Lancet, 345: 535–539.
6. Predicted deaths from mesothelioma. (2003) HSE press release E 242: 3.
7. Boutin C., Scblessler M., Frenay C. et al. (1998) Malignant mesothelioma. Europ. Respir. J., 12: 972–981.
8. Kindler H.L., Vogelzang N.J. (1999) Mesothelioma. Oncol. Therap.: 635–651.
9. Гарин А.М. (2000) Скромные успехи лекарственного лечения трех диссеминированных или местно-распространенных форм опухолей, считавшихся

в начале 90-х годов химиорезистентными. Современ. онкол., 4(2): 43–51.

10. Краевский Н.А., Смольяников А.В., Саркисов Д.С. и др. (1994) Руководство по патологоанатомической диагностике опухолей человека. Москва: Медицина: 75–79.

11. Лискина И.В., Опанасенко Н.С., Загаба Л.М. и др. (2002) Значение цитологического исследования биоптатов плевры, полученных при диагностической торакокопии по поводу экссудативного плеврита неустановленной этиологии. Клин. хирургия, 10: 42–45.

12. Churg A., Colby T.V., Cagle P. et al. (2000) The separation of benign and malignant mesothelial proliferation. Am. J. Surg. Pathol., 9(24): 1183–1200.

13. Санпова Н.И., Крук В.Г., Амниева Н.В. и др. (2000) Мезотелиома перикарда. Нижегородский медицинский журнал, 4: 103–105.

14. Sugarbaker D.J., Jarlitscb M.T., Bueno R. et al. (2004) Prevention, early detection, and management of complications after 328 consecutive extrapleural pneumonectomies. J. Thorac. Cardiovasc. Surg., 1(128): 138–146.

15. Chahinian A.P., Rusch V.W. (1997) Malignant mesothelioma. Cancer Medicine, 5: 1805–1820.

16. Рычагов Г.П. Мезотелиома малого сальника. Редкие и трудно диагностируемые заболевания в практике хирурга.

17. Herscher L.L., Hahn S.M., Kroog G. et al. (1998) Phase I study of paklitaxel as a radiation sensitizer in the treatment of mesothelioma and non-small lung cancer. J. Clin. Oncol., 16: 635–641.

18. Robinson B.W., Musk A.M., Lake R.A. (2005) Malignant mesothelioma. Lancet., 366: 397–408.

19. Sahnoud T., Curran D., Therasse P. et al. (1999) Prognostic factor in patients with pleural mesothelioma, the EORTC phase II experience. Prog. ASCO, Abstr. 1891.

20. Nagata S., Nakanishi R. (2005) Malignant mesothelioma with cavity formation in a 16-year-old boy. Chest 127 (2): 655–7.

### Злокачественная эпителиоидная мезотелиома у детей: клинический случай

И.А. Приходько, С.В. Павлик, Р.В. Мостовенко, Е.В. Шайда, А.Й. Изжовский, А.И. Шевчук

Национальный институт рака, Киев

**Резюме.** Мезотелиома является редкой опухолью, которая чаще встречается у мужчин после 50 лет. Ежегодно выявляют 2–3 тыс. новых случаев заболевания. У детей злокачественная мезотелиома возникает крайне редко и составляет лишь 2% от всех злокачественных опухолей детского возраста. Заболевание может длительно протекать бессимптомно, потому нередко опухоль выявляют на поздних стадиях, что негативно влияет на прогноз заболевания. Общая выживаемость больных в среднем составляет всего 1–2 года. Диагностика мезотелиомы достаточно сложная, учитывая агрессивность опухоли, ее распространенность и выраженный полиморфизм. Мы сообщаем о случае злокачественной мезотелиомы у 9-летнего мальчика.

**Ключевые слова:** злокачественная эпителиоидная мезотелиома, дети, диагностика.

### Malignant epithelioid mesothelioma in children: case report

I.O. Prykhodko, S.V. Pavlyk, R.V. Mostovenko, O.V. Shaida, A.Y. Izhovsky, A.I. Shevchuk

National Cancer Institute, Kiev

**Summary.** The mesothelioma is a rare tumour most frequent in men after 50 years. Annually 2–3 thousand of new cases of disease are detected. In children the malignant mesothelioma arises extremely rarely and makes only 2% from all malignant tumours children's age. The tumour can proceed without a symptom for a long time and consequently is quite often defined at late stages that negatively influences the disease forecast. The general survival rates of patients on the average make only 1–2 years. Mesothelioma diagnostics difficult enough considering aggression tumours, its prevalence and express polymorphism. We report a case of malignant mesothelioma in a 9-year-old boy.

**Key words:** malignant epithelioid mesothelioma, children, diagnostics.