

# ПРОГНОСТИЧЕСКИЙ ФАКТОР, ЛЕТАЛЬНОСТЬ И ВЫЖИВАЕМОСТЬ БОЛЬНЫХ С ОПУХОЛЯМИ ОБЛАСТИ III ЖЕЛУДОЧКА ПОСЛЕ КОМБИНИРОВАННОГО ЛЕЧЕНИЯ



М.В. Базунов

*Адрес:*

Базунов Максим Владимирович  
 ГУ «Институт нейрохирургии им. акад.  
 А.П. Ромоданова НАМН Украины»  
 04050, Киев, ул. П. Майбороды, 32  
 Тел.: (067) 755-95-24  
 E-mail: mbazunov@i.ua

**Ключевые слова:** III желудочек, опухоли, хирургическое лечение, выживаемость, прогностический фактор.

Опухоли III желудочка являются глубинными новообразованиями и существенно воздействуют на окружающие жизненно важные структуры головного мозга. Широкое применение современных методов нейровизуализации высокого уровня позволило увеличить возможности диагностики данных опухолей, а также выявлять топографо-анатомические особенности и взаимосвязь со структурами головного мозга. При анализе данных литературы, посвященных различным методам хирургического и комбинированного лечения, выявлена неоднозначность мнений в отношении радикальности удаления, тактики ведения данной патологии соответственно гистоструктуре и локализации. Изучение результатов хирургического лечения необходимо для оптимизации лечения новообразований III желудочка, что является сложным и актуальным на сегодняшний день. Изучены результаты хирургического лечения (выживаемость) у 285 больных, находившихся на лечении в Институте нейрохирургии им. акад. А.П. Ромоданова НАМН Украины с 1993 по 2009 г., с опухолями области III желудочка.

## ВВЕДЕНИЕ

Опухоли области III желудочка являются глубинными новообразованиями и оказывают влияние на окружающие жизненно важные структуры головного мозга. Значительная сложность в хирургическом лечении опухолей III желудочка заключается в труднодоступности данной области головного мозга, глубине их расположения вблизи жизненно важных структур и тесной связи с важными подкорковыми структурами и стволовыми отделами головного мозга, многообразии топографо-анатомических вариантов, особенностях гистологии новообразований. Летальность при данной патологии достаточно высока и связана именно с этими факторами.

Данные новообразования являются редкими опухолями головного мозга и составляют 5–8% наблюдений, часто встречаются в молодом возрасте [2, 8, 24].

История опухолей III желудочка начинается с описания Н. Wallmann в 1858 г. коллоидной кисты этой локализации [8]. Начальный этап развития хирургии III желудочка сопровождает первые два десятилетия прошлого века, когда появился доклад о впервые примененной битемпоральной декомпрессии у больного с опухолью шишковидной железы (Cushing, 1904) [16].

Начало успешного хирургического лечения опухолей III желудочка связано

с именем Dandy. Со времени первой успешной операции, произведенной Dandy в 1921 г. по поводу коллоидной кисты III желудочка, нейрохирургами разных стран накоплен значительный опыт хирургического лечения опухолей III желудочка [8].

А. Rhoton и соавторами внесен большой вклад в обоснование хирургических доступов к различным отделам III желудочка благодаря работам, посвященным топографии и микрохирургической анатомии артерий и вен головного мозга, детальной микрохирургической анатомии III желудочка [18, 23, 25–30].

Хирургический метод является основным в лечении опухолей области III желудочка, однако радикальное удаление опухоли весьма затруднительно в связи с ее глубокой локализацией в головном мозгу, степенью кровоснабжения опухоли и наличием общего кровоснабжения опухоли и разных отделов головного мозга, а также разнообразием гистологической структуры опухолей [1, 2, 4].

Гистоструктура новообразований данной области головного мозга представлена такими формами, как: краниофарингиома; астроцитиома; коллоидная киста; глиома хиазмы с прорастанием в III желудочек; аденома гипофиза; киста кармана Ратке; опухоли из ткани шишковидной железы

(пинеоцитомы, пинеобластомы, опухоль паренхимы шишковидной железы промежуточной дифференциации); парапинеальные опухоли (глиомы, ганглиоцитомы, менингиомы, липомы, эпидермоидные или дермоидные кисты); опухоли из эмбриональных клеток (герминомы, эмбриональные карциномы, хориокарциномы, тератомы, супраселлярные опухоли); глиальные кисты; плексуспапиллома [2, 8, 11, 20, 21, 24].

Существенную роль в расширении возможностей современной нейрохирургии сыграло появление нейровизуализирующих методов диагностики: компьютерной томографии (КТ), магнитно-резонансной томографии (МРТ), ангиографии (исследование взаимоотношения сосудов головного мозга и опухоли, степени кровоснабжения). Оба диагностических метода — КТ и МРТ — информативны в определении локализации, характера процесса, степени выраженности гидроцефалии, однако МРТ головного мозга оказалась более информативной в определении размеров опухоли, характера ее роста и отношения к прилежащим структурам головного мозга [1–7, 10, 13, 15, 17, 19, 24].

Исходя из особенностей локализации опухолей и их взаимоотношения с окружающими жизненно важными структурами мозга, предопределяющих выбор наиболее оптимальных, максимально щадящих оперативных доступов, условно выделено три группы опухолей:

- опухоли области передних отделов III желудочка (занимающие его передний отдел и распространяющиеся до условной линии на уровне заднего края межжелудочковых отверстий);
- опухоли, полностью выполняющие III желудочек;
- опухоли области задних отделов III желудочка (распространяющиеся до заднего края межталамического сращения) [1].

Успех и результат оперативного вмешательства при опухолях области III желудочка в достаточно высокой степени зависят от правильного адекватного выбора хирургического доступа. Большое значение при выборе доступа имеют топографо-анатомические особенности опухоли, соотношение опухоли с прилежащими структурами головного мозга, степенью выраженности гидроцефалии. Требования к доступу — наличие наиболее близкого, безопасного и рационального подхода к опухоли III желудочка. Хирургические доступы к опухолям области III желудочка следующие: транскортикальный-трансвентрикулярный, субфронтальный, транскаллезный (задний и передний), птериональный, окципитальный транс-тенноториальный, инфратенноториальный супрацеребеллярный, трансфеноидальный [2, 8, 14, 21, 22, 24].

Как отмечено выше, опухоли области III желудочка представлены разно-

образными гистологическими формами: краниофарингиома; астроцитомы; коллоидная киста; глиома хиазмы с прорастанием в III желудочек; аденома гипофиза; киста кармана Ратке; опухоли из ткани шишковидной железы (пинеоцитомы, пинеобластомы, опухоль паренхимы шишковидной железы промежуточной дифференциации); парапинеальные опухоли (глиомы, ганглиоцитомы, менингиомы, липомы, эпидермоидные или дермоидные кисты); опухоли из эмбриональных клеток (герминомы, эмбриональные карциномы, хориокарциномы, тератомы, супраселлярные опухоли); глиальные кисты; плексуспапиллома [2, 8, 11, 21, 22, 29].

За последние десятилетия результаты хирургического лечения опухолей области III желудочка значительно улучшились благодаря использованию микрохирургической техники и возможностям нейроанестезиологии и интенсивной терапии [1, 2]. Но, несмотря на значительный успех, все же лечение, направленное на сохранение и улучшение качества жизни пациентов, остается и на сегодня достаточно сложным и неоднозначным.

Все это требует изучения разных подходов в терапии больных с новообразованиями данной области, позволяющих обеспечить оптимальное удаление опухоли и длительную выживаемость пациентов.

Метод лечения, хирургический доступ, объем удаления, гистоструктура опухоли могут влиять на выживаемость после хирургического лечения пациентов с опухолями области III желудочка.

**Цель:** изучить результаты лечения (выживаемость и летальность) больных с опухолями области III желудочка после нейрохирургических вмешательств для оптимизации лечения данной патологии, определить прогностический фактор.

#### МАТЕРИАЛЫ И МЕТОДЫ

В основу работы положены результаты анализа комплексного обследования и хирургического лечения 285 больных с опухолями области III желудочка, которые находились на обследовании и лечении в ГУ «Институт нейрохирургии им. акад. А.П. Ромоданова НАМН Украины» в период с 1993 по 2009 г. Среди них больных мужского пола — 148 (52%), женского — 137 (48%). В зависимости от места исходного роста и локализации опухоли по отношению к стенкам III желудочка они были разделены на опухоли передних отделов — 79 (27,7%) наблюдений, выполняющих полость — 70 (24%) случаев и задних отделов III желудочка — 136 (48,3%) наблюдений. Больные обследованы с помощью клинических и инструментальных методов: КТ головного мозга до операции произведено у 234 пациентов, МРТ головного мозга до операции выполнено у 132 больных. Операция проведена в 285 случаях.

Проведена оценка доступа к опухолям области III желудочка, объема удаления

опухоли в соответствии с гистологической формой. Для удаления опухолей области передних отделов и выполняющих полость III желудочка чаще применялся транскортикально-трансвентрикулярный доступ (49 и 86% наблюдений соответственно), для удаления опухолей области задних отделов III желудочка — в основном субокципитально-трансвенноториальный доступ (59% случаев). **Тотально** удалены: коллоидные кисты и плексуспапилломы в 100% случаев; краниофарингиомы — в 24% больных в области передних отделов III желудочка, а выполнявшие полость III желудочка — в 20% наблюдений; астроцитомы, выполнявшие полость, — в 25% случаев, в области задних отделов III желудочка — в 23%; опухоли паренхимы шишковидного тела — в 30%, герминативно-клеточные опухоли (ГКО) — в 38%. **Субтотально** удалены: краниофарингиомы, выполнявшие полость, — в 35% случаев, в передних отделах — в 24%; астроцитомы — в 18% в области передних отделов, у 30% пациентов — выполнявшие полость и 46% — в области задних отделов III желудочка; опухоли паренхимы шишковидного тела — в 40% наблюдений, ГКО — в 12% наблюдений. **Частично** удалены: краниофарингиомы передних отделов — в 32%, краниофарингиомы, выполнявшие полость, — в 40%; астроцитомы в передних отделах — в 76%, выполнявшие полость III желудочка — в 40%, в задних отделах — в 31% случаев; опухоли паренхимы шишковидного тела — в 30%, ГКО — у 50% пациентов.

Ликворшунтирующая операция (ЛШО) применена у больных с опухолями передних отделов III желудочка — в 8 случаях, с опухолями, выполняющими полость желудочка, — в 6, с опухолями задних отделов III желудочка — в 99.

Лучевая терапия применена у 138 (49%) пациентов, из них для опухолей области передних отделов III желудочка — у 24 (18%), выполняющих полость — у 22 (15%) пациентов, и для опухолей области задних отделов III желудочка — у 92 (67%) пациентов.

Катамнез исследован у 253 (89%) больных и варьировал от 2 до 171 мес (медиана составила 41 мес).

Летальность в ранний послеоперационный период составила 31 случай (17 — с опухолями, выполняющими полость III желудочка, по 7 — с опухолями передних и задних отделов), а в отдаленный период — 10 пациентов (опухоли задних отделов III желудочка — 6 случаев, передних отделов и выполняющих полость — по 2 наблюдения).

Общее состояние больных на момент первичного осмотра, при выписке и в отдаленный период оценивалось по шкале Карновского (в баллах) для взрослых и по шкале Lansky для детей.

Для выявления неблагоприятных факторов изучены: возраст, локализация опухоли в III желудочке, вид операции, степень радикальности удаления, гисто-

структура опухоли. Факторы, оказывающие неблагоприятное влияние на исход, оценивали по шкале Карновского в пределах от 0 до 70 баллов. Значимость факторов определяли при помощи непараметрического метода  $\chi^2$  и соответствующего ему уровня статистической значимости (p) при сравнении двух выборок.

Исследования проводили для выборки пациентов, у которых благоприятность исхода оценивали в отдаленный период в двух временных диапазонах: от 2 до 5 лет (ранний отдаленный период) и от 6 до 10 лет (поздний отдаленный период) включительно.

Статистическую обработку проводили с использованием пакета программ «Statistica», версия 6,0. Вычитывание выживаемости произведено с помощью метода Kaplan — Meier [9].

## ОСНОВНЫЕ РЕЗУЛЬТАТЫ И ИХ ОБСУЖДЕНИЕ

Целью хирургического лечения больных с опухолями области III желудка является сохранение жизни и улучшение качества жизни пациентов, снижение риска рецидивирования процесса. Основными критериями оценки эффективности хирургического лечения опухолей области III желудка являются качество жизни, выживаемость и продолжительность жизни пациентов после операции.

Кривая выживаемости всей выборки больных с опухолями области III желудка представлена на рис. 1

Как видно из рис. 1, для всех видов опухолей III желудка в 85% наблюдений выживаемость после комбинированного лечения составила 7,5 года, а 10-летнюю выживаемость отмечали у 83% пациентов.

Сравнительная характеристика летальности в послеоперационный и отдаленный период в зависимости от локализации процесса в III желудочке представлена на диаграмме (рис. 2):

В ранний послеоперационный период 17 больных умерли после удаления опухолей, выполняющих полость III желудка. В отдаленный период из 10 летальных случаев большую часть констатировали после удаления опухолей задних отделов III желудка (6 наблюдений).

Летальность больных в зависимости от радикальности удаления опухоли III желудка представлена на диаграмме (рис. 3).

Как видно (см. рис. 3), низкая летальность наблюдалась после тотального удаления опухоли.

При анализе катамнестических данных выявлено, что выживаемость пациентов после операции зависит от степени радикальности удаления, гистоструктуры опухоли III желудка, применения лучевой терапии.

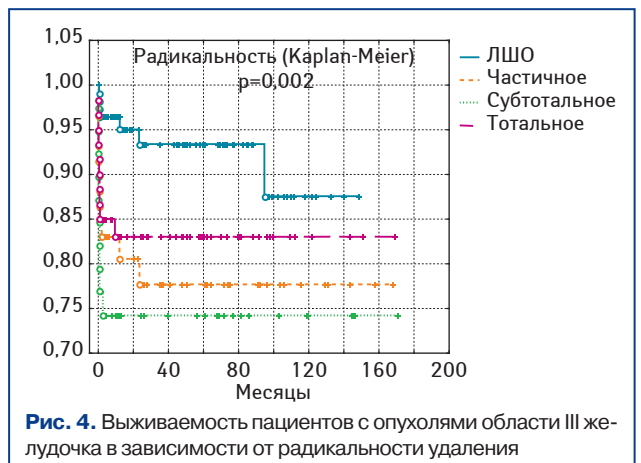
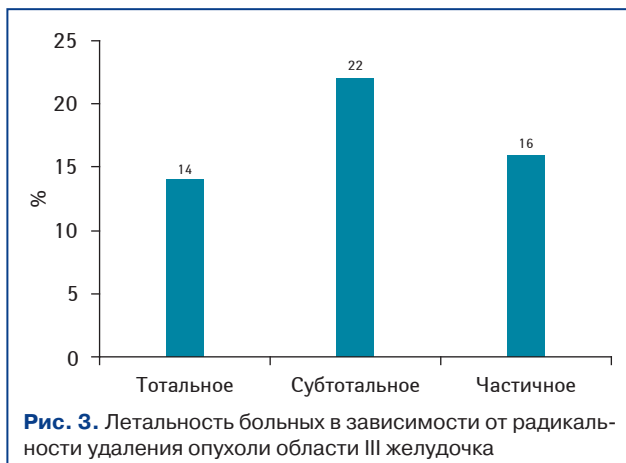
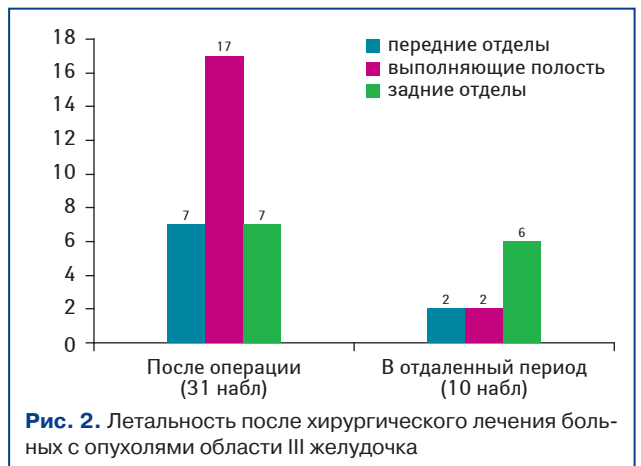
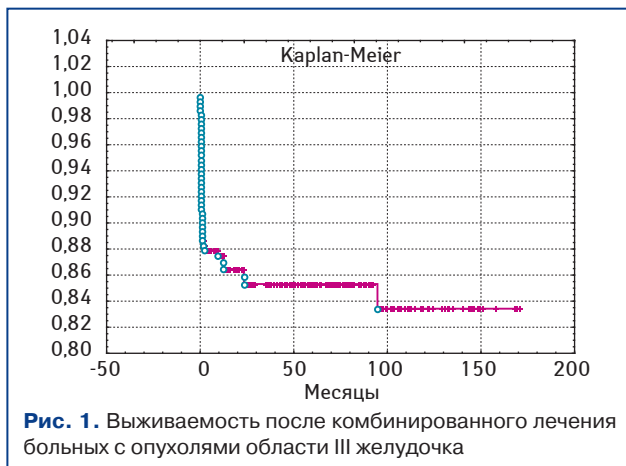
Кривая выживаемости пациентов с опухолями области III желудка в зависимости от радикальности операции представлена на рис. 4.

Как видно из данных приведенных графиков, наибольшее количество пациентов с выживаемостью >10 лет выявлено в группе больных, у которых произведено тотальное удаление опухоли (83%), по сравнению с пациентами, у которых проведено субтотальное и частичное удаление опухоли, где 10-летняя выживаемость составила 74 и 77% соответственно (p=0,002). После применения ЛШО 5-летняя выживаемость составила 94%, а 7-летняя и выше — 87%. Такой высокий показатель выживаемости объясняется тем, что тяжесть состояния больных обусловлена окклюзионной гидроцефалией, которую устраняли применением вентрикулоперитонеостомии.

Гистоструктура опухоли также может влиять на выживаемость пациентов после операции.

Выживаемость пациентов в зависимости от гистоструктуры опухоли III желудка представлена в графике (рис. 5):

Сравнивая кривые выживаемости согласно гистологии, следует заключить, что после удаления астроцитом, независимо от локализации, почти в 90% наблюдений выживаемость составила более 10 лет, что значительно выше (p=0,04) по сравнению с выживаемостью после удаления кра-



ниофарингиомы (до 2 лет — 72%, 5 лет и более — около 62%), опухолей паренхимы шишковидного тела (5 и более лет — 60%), ГКО (5-летняя выживаемость — 78%).

После тотального удаления коллоидных кист летальность отсутствовала.

Лучевая терапия применена у большей части пациентов в группе после удаления опухолей области задних отделов III желудочка (67%). Анализируя радикальность удаления опухоли и применение лучевой терапии, выявлено, что наибольшее количество пациентов облучены после частичного удаления опухолей передних отделов III желудочка (46%) и выполняющих полость III желудочка (45%), а также после ЛШО при опухолях области задних отделов III желудочка (75%). В зависимости от гистологической структуры облучению в большем количестве были подвержены пациенты с астроцитомами: 62% — из группы опухолей передних отделов III желудочка, 74% — с опухолями, выполняющими полость III желудочка, и 39% — в группе опухолей области задних отделов III желудочка.

Выживаемость пациентов после хирургического лечения и применения лучевой терапии представлена в графике (рис. 6).

7-летняя выживаемость составила практически 94%, а 10-летняя и более отмечена почти в 90% случаев. Летальность после хирургического лечения и примене-

ния лучевой терапии составила 6 больных: 2 пациента — после частичного удаления пинеаломы и герминомы, 1 пациент — после тотального удаления пинеаломы, 3 пациента — после ЛШО.

Кривая выживаемости после комбинированного лечения в зависимости от радикальности удаления опухоли и ее гистоструктуры представлена на рис. 7, 8.

Выживаемость пациентов до года после операции и облучения в зависимости от степени радикальности удаления составила 100% после тотального удаления, 98% — после ЛШО, 96% — после частичного удаления; 10-летняя выживаемость — 91% после частичного удаления, а 89% — после тотального удаления и ЛШО ( $p > 0,05$ ).

В зависимости от гистологии после комбинированного лечения 10-летняя выживаемость пациентов в большей степени (84% случаев) отмечена при опухолях паренхимы шишковидного тела при сравнении с лечением ГКО, при которых этот показатель составил 73% ( $p > 0,05$ ).

В исследовании опухолей области III желудочка и их комплексного лечения большое значение имеет изучение благоприятных и неблагоприятных факторов на исход заболевания.

Благоприятными прогностическими факторами в лечении больных с опухолями области III желудочка являются: качество

жизни по шкале Карновского  $> 70$  баллов и тотальное удаление опухоли.

Неблагоприятными факторами, влияющими на результат хирургического лечения опухолей области III желудочка для отдаленного периода в ранних сроках (2–5 лет), являются:

- возрастной диапазон пациентов от 20 до 30 лет ( $p < 0,01$ );
- ЛШО, которая не сопряжена с удалением опухоли ( $p < 0,05$ ).

В более поздних сроках (6–10 лет) отдаленного периода неблагоприятными факторами, оказывающими влияние на результат хирургического лечения после удаления опухолей III желудочка, названы:

- возраст пациентов;
- локализация опухоли;
- радикальность удаления опухоли;
- гистоструктура опухоли.

Наиболее неблагоприятное влияние на результат лечения в зависимости от возраста пациентов выявлено в диапазоне от 1 до 10 лет ( $p < 0,05$ ). В соответствии с локализацией опухоли неблагоприятный прогностический фактор определен в группе пациентов с опухолями, выполняющими полость III желудочка ( $p < 0,01$ ). При сравнении объема радикальности удаления опухолей III желудочка наиболее неблагоприятное влияние на результат лечения оказало частичное удаление опухоли ( $p < 0,01$ ). В зависимости от гистологической формы

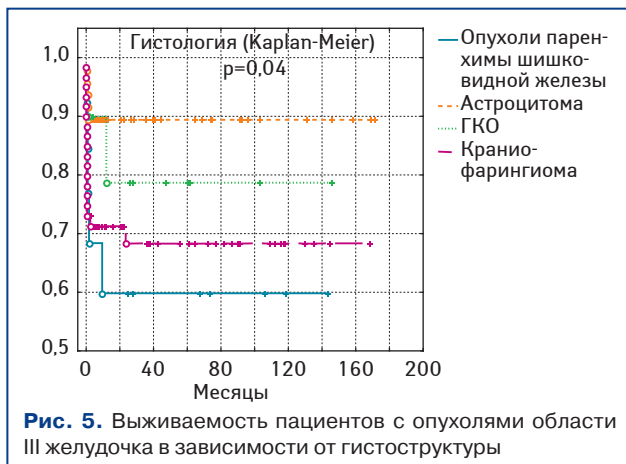


Рис. 5. Выживаемость пациентов с опухолями области III желудочка в зависимости от гистоструктуры

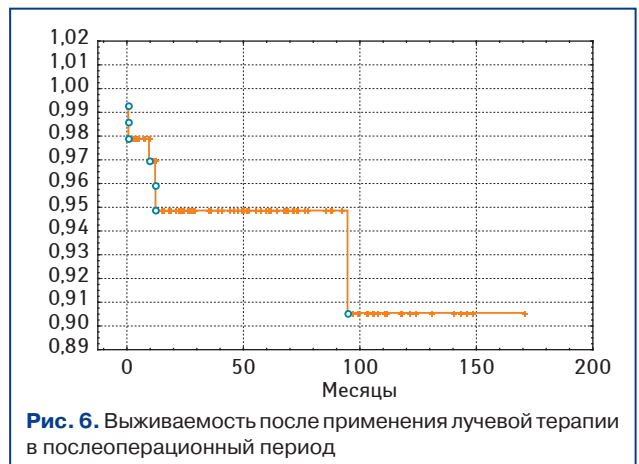


Рис. 6. Выживаемость после применения лучевой терапии в послеоперационный период

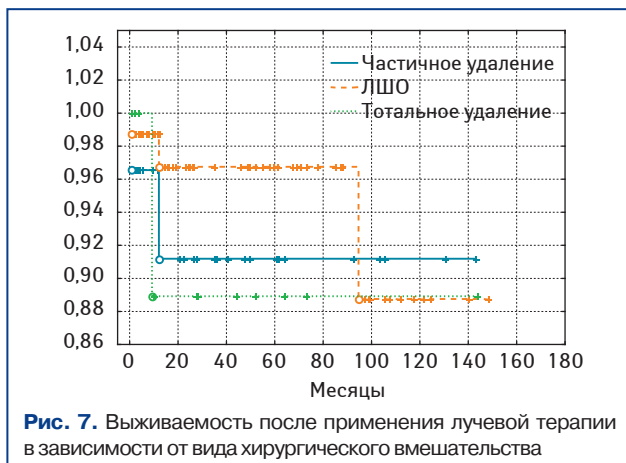


Рис. 7. Выживаемость после применения лучевой терапии в зависимости от вида хирургического вмешательства

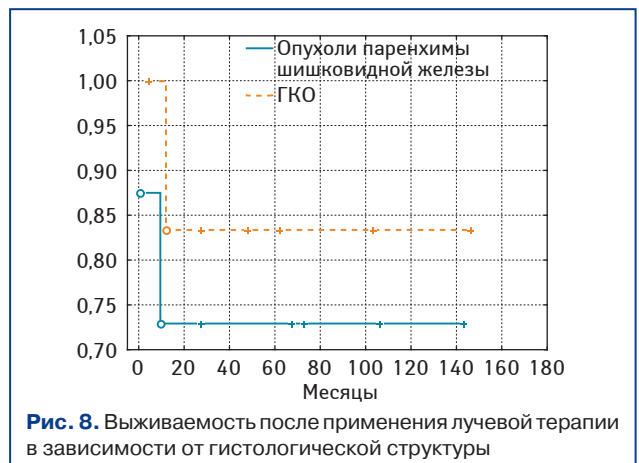


Рис. 8. Выживаемость после применения лучевой терапии в зависимости от гистологической структуры

статистически достоверно установлено неблагоприятное влияние краниофарингиомы на исход заболевания ( $p < 0,001$ ).

## Выводы

1. Выживаемость пациентов с опухолью области III желудочка зависит от локализации опухоли, радикальности удаления, применения лучевой терапии и гистоструктуры опухоли.

2. Наиболее высокая выживаемость пациентов (10-летняя) достигнута после тотального удаления опухолей области III желудочка (83%), при сравнении с субтотальным (74%) и частичным (77%) ( $p = 0,002$ ).

3. Выживаемость пациентов после удаления коллоидной кисты и астроцитомы выше по сравнению с выживаемостью после удаления краниофарингиомы, опухоли паренхимы шишковидного тела, ГКО: 100% выживаемость после тотального удаления коллоидной кисты и 10-летняя выживаемость после удаления астроцитомы (90%); 5-летняя выживаемость после удаления краниофарингиомы — 62%, опухоли паренхимы шишковидного тела — 60%, ГКО — 78% ( $p < 0,05$ ).

4. Благоприятными прогностическими факторами в лечении больных с опухолями области III желудочка являются: качество жизни по шкале Карновского  $> 70$  баллов и тотальное удаление опухоли. Неблагоприятными прогностическими факторами в отдаленный период являются: возраст пациентов от 1 до 10 лет

( $p < 0,05$ ), опухоли, выполняющие полость III желудочка ( $p < 0,01$ ), частичное удаление опухоли ( $p < 0,01$ ), а также краниофарингиома ( $p < 0,001$ ).

## СПИСОК ИСПОЛЬЗОВАННОЙ ЛИТЕРАТУРЫ

1. Вербова Л.Н. (1999) Диагностика и хирургическое лечение опухолей области III желудочка: Дис... докт. мед. наук. НИИ нейрохирургии им. А.П. Ромоданова. Киев: 29–31, 136–140.
2. Гринберг Марк С. (2010) Нейрохирургия. МЕДпресс-информ, Москва: 474–497.
3. Дзейтова А.С. (2006) Опухоли паренхимы шишковидного тела: клиника, диагностика и лечение: Автореф. дис. ... канд. мед. наук.: 14.00.28. НИИ нейрохирургии им. Н.Н. Бурденко. Москва: 21–23.
4. Коновалов А.Н., Горелышев С.К. (1988) Хирургические доступы к опухолям передних отделов III желудочка. *Вопр. нейрохирургии*, 2: 6–12.
5. Коновалов А.Н., Корниенко В.Н. (1985) Компьютерная диагностика в нейрохирургической клинике. Медицина, Москва: 296.
6. Коновалов А.Н., Корниенко В.Н., Пронин И.Н. (1997) Магнитно-резонансная томография в нейрохирургии. Видар, Москва: 188–189, 241.
7. Коновалов А.Н., Пицхелаури Д.И. (2004) Лечение опухолей пинеальной области: монография. Москва: 17, 18, 65, 262–268, 271.
8. Легконогов В.А. (1973) Опухоли третьего желудочка мозга: монография. Москва: 3–18.
9. Реброва О.Ю. (2002) Статистический анализ медицинских данных. Применение пакета прикладных программ STATISTICA. МедиаСфера, Москва, 305 с.
10. Bosch D.A., Rahn T., Backland E.O. (1978) Treatment of Colloid Cysts of the Third Ventricle by Stereotactic Aspiration. *Surg. Neurol.*, 9: 15–8.
11. Bostrom A., Bostrom J.P., von Lehe M. et al. (2011) Surgical treatment of choroid plexus tumors. *Acta Neurochir.*, 153(2): 371–6.
12. Bruce J.N., Connolly E.S. (1995) Pineal cell and germ cell tumors. In: *Brain tumors*: 725–755.
13. Bruce J.N., Stein B.M. (1993) Supracerebellar approaches in the pineal region. In: *Brain surgery: complication, avoidance and management*. Ed. Apuzzo MJ, New York, Churchill-Livingstone: 511–536.
14. Carmel P.W., Antunes J.L., Chang C.H. (1982) Craniopharyngiomas in children. *Neurosurgery*, 11: 382–389.
15. Chang T., Teng M.M., Guo W.-Y. et al. (1989) CT of pineal tumors and intracranial germ-cell tumors. *AJNR*, 153: 1039–44.
16. Cushing H. (1905) The establishment of cerebral hernia as a decompressive measure for an inaccessible brain tumor. *Surg. Gynec. Obstet.*, 1: 297–314.
17. Easwer H.V., Bhattacharya R.N., Nair S. et al. (2008) Pre-coronal, paramedian minicraniotomy: a minimal access approach for microsurgical, transcallosal, transforaminal removal of colloid cysts of the third ventricle. *Minim Invasive Neurosurg.*, 51(5): 253–7.
18. Fujii K., Lenkey C., Rhoton Al. (1980) *Microsurgical Anatomy of the choroidal arteries: Lateral and third ventricle*. *J. Neurosurg.*, 52: 165–188.
19. Ganti S.R., Hilal S.K., Silver A.J. et al. (1986) CT of pineal region tumors. *AJNR*, 7: 97–104.
20. Kleihues P., Cavenee W. (2000) *Tumors of Nervous System; Pathology and Genetics: World Health Organization International Classification Of tumors*. IARC press, Lyon.
21. Little J.R., McCarty C.S. (1974) Colloid Cysts of the Third Ventricle. *J. Neurosurg.*, 39: 230–5.
22. Manor R.S., Rar-Ziv J., Tadmor R. et al. (1990) Pineal germinoma with unilateral blindness. Seeding of germinoma cells with optic nerve sheath. *J. Clinical Neuro. and Ophthalmol.*, 10: 239–243.
23. Nagata S., Rhoton A.L., Barry M. (1988) *Microsurgical Anatomy of the Choroidal Fissure*. *Surg. Neurol.*, 30: 3–59.
24. Tonn J.-C., Westphal M., Rutka J.T., Grossman S.A. (2006) *Neuro-Oncology of CNS Tumors*. Springer, Berlin: 145–159, 207–217, 491–499, 505–517, 529–539.
25. Ono M., Rhoton A.L. (1984) *Microsurgical Anatomy of the Deep venous System of the Brain*. *Neurosurgery*, 15(5): 621–657.
26. Ono M., Rhoton Al. L., Barry M. (1980) *Microsurgical anatomy of the region of the tentorial incisura*. *J. Neurosurg.*, 60: 365–399.
27. Rhoton A.L. (1987) *Microsurgical Anatomy of the Third Ventricular Region. Surgery of the third ventricle/ M.L.J. Apuzzo (ed.)*. Baltimore: Williams, Wilkins: 92–167.
28. Rhoton A. L., Yamamoto I. (1981) *Microsurgery of the third ventricle*. *Neurosurgery*, 8, Part 1: 334–356.
29. Rhoton A. L., Yamamoto I., Peace D.A. (1981) *Microsurgery of the third ventricle: Operative approaches*. *Neurosurgery*, 8, Part 2: 357–373.
30. Saeiki N., Rhoton Al. L. (1977) *Microsurgical anatomy of the upper basilar artery and the posterior circle of Willis*. *J. Neurosurg.*, 46: 563–578.

## Прогностичний фактор, летальність та виживаність хворих з пухлинами ділянки III шлуночка після комбінованого лікування

М.В. Базунов

ДУ «Інститут нейрохірургії ім. акад. А.П. Ромоданова НАМН України»

**Резюме.** Пухлини III шлуночка є глибинними новоутвореннями та істотно впливають на навколишні життєво важливі структури головного мозку. Широке застосування сучасних методів нейровізуалізації високого рівня дозволило збільшити можливості діагностики даних пухлин, а також виявляти топографо-анатомічні особливості та взаємозв'язок зі структурами головного мозку. При аналізі даних літератури, присвячених різним методам хірургічного та комбінованого лікування, виявлено неоднозначність думок щодо радикальності видалення, тактики ведення даної патології відповідно до гістоструктури та локалізації. Вивчення результатів хірургічного лікування необхідне для оптимізації лікування новоутворень III шлуночка, що нині є складним і актуальним. Вивчено результати хірургічного лікування (виживаність) у 285 хворих, які перебували на лікуванні в Інституті нейрохірургії ім. акад. А.П. Ромоданова НАМН України з 1993 до 2009 р., з пухлинами ділянки III шлуночка.

**Ключові слова:** III шлуночок, пухлини, хірургічне лікування, виживаність, прогностичний фактор.

## Prognostic factor, mortality and survival of patients with tumors of III ventricle after combined treatment

M.V. Bazunov

PI «Institute of neurosurgery named after acad. A.P. Romodanov NAMS of Ukraine»

**Summary.** Tumors of the third ventricle are deep-located tumors and significantly impact on the surrounding vital structures of the brain. The widespread use of modern neuroimaging techniques has increased ability to diagnose these tumors, and also allowed the identification of topographic and anatomical features and the relationship with the structures of the brain. The analysis of the literature on various methods of surgical and combined treatment revealed the ambiguity of views on the radical removal tactics of this pathology, respectively histostucture and localization. Research of results of surgical treatment is necessary to optimize the treatment of tumors of III ventricle, which is a complex and urgent today. We has been studied and evaluated the results of surgical treatment (survival) in 285 patients treated at the Institute of Neurosurgery named after acad. A.P. Romodanov NAMS of Ukraine from 1993 to 2009, with tumors of III ventricle.

**Key words:** III ventricle, tumors, surgical treatment, results of surgical treatment, survival, prognostic factor.