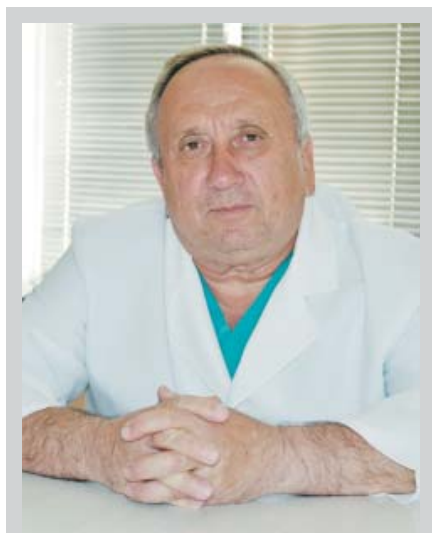


<sup>1</sup>Івано-Франківський національний медичний університет<sup>2</sup>Івано-Франківський обласний клінічний онкологічний диспансер<sup>3</sup>Тернопільський державний медичний університет імені І.Я. Горбачевського

# АНАЛІЗ ВИКОРИСТАННЯ КРУПНО-ФРАКЦІЙНОГО ПЕРЕДОПЕРАЦІЙНОГО ОПРОМІНЕННЯ ПРИ РАКУ ГОРТАНІ



І.Д. Костишин<sup>1</sup>, В.Р. Романчук<sup>2</sup>,  
О.А. Туманова<sup>3</sup>, А.Є. Крижанівська<sup>1</sup>,  
Т.Б. Боднарук<sup>2</sup>, Г.А. Гірна<sup>1</sup>

Адреса:

Гірна Галина Анатоліївна  
77500, Івано-Франківська обл., м. Долина,  
вул. Івана Франка, 43  
E-mail: halynagyrna@mail.ua

**Ключові слова:** рак гортані, крупнофракційне передопераційне опромінення, комбіноване лікування, виживаність.

У світі щороку реєструють понад 100 тис. хворих на рак гортані. Високою є захворюваність і в Україні. Щороку помирають у середньому 27% хворих, вперше взятих на облік. Основною причиною смерті продовжують залишатися місцеві рецидиви і метастази. Проблема лікування пацієнтів з цією патологією далека від вирішення і залишається об'єктом постійних дискусій у плані використання того чи іншого методу лікування, а також послідовності опромінення та операції при комбінованій терапії. Передопераційне опромінення — основа комбінованого методу лікування, метою якого є вплив на мікрومتастази в зонах можливого поширення ракових клітин та в лімфатичних вузлах. З метою оптимізації променевого компонента комбінованої терапії при раку гортані ми застосували крупнофракційне передопераційне опромінення у 56 хворих за схемою: дистанційна гамма-терапія у разовій вогнищевій дозі 5 Гр до сумарної вогнищевої дози 20 Гр протягом 4 днів з подальшою операцією в останній день опромінення. Виживаність цих пацієнтів порівнювали з аналогічним показником у групі хворих, які отримували вказану дозу опромінення упродовж 2 тиж за методикою В.Г. Андрєєва та Ю.С. Мардинського і традиційними методами лікування в Україні. Загальна 3-річна виживаність становила 76,8%, 5-річна — 66,1%. Запропонований нами метод є більш ефективним та добре переноситься хворими.

## ВСТУП

Із загальної кількості хворих зі злоякісними пухлинами пацієнти з раком гортані в Україні становлять 4–6% [1]. За 5 років (2009–2013 рр.) вперше взято на облік 12 194 хворих на рак гортані, щороку помирає близько 27,2% з числа вперше захворілих [2].

Основними методами лікування пацієнтів із раком гортані є променевий, хірургічний і комбінований [3, 4].

Публікації фахівців спеціалізованих клінік свідчать про високу ефективність променевого лікування при раку гортані та доцільність передопераційного опромінення [5]. Однак спеціалісти, які працюють в отоларингологічних клініках, твердо переконані в пріоритеті хірургії [4, 6].

Передопераційне опромінення методом дрібного фракціонування затягує терміни проведення радикального лікування до 10–12 тиж, часто хворі відмічають покращення після опромінення і відмовляються від операції. Місцеві реакції погіршують загоєння післяопераційної рани [7, 8].

Таким чином, використання різних методів лікування хворих на рак гортані є суперечливим, і дослідження, спрямовані на розробку нових і вдо-

сконалення наявних методів терапії, є актуальними [9, 10]. Прогрес у цьому напрямі слід пов'язувати із заходами, які забезпечують руйнівний вплив на пухлину ще до початку оперативного втручання [11].

В останні роки широке використання отримав метод крупнофракційного передопераційного опромінення злоякісних пухлин різних локалізацій, який дозволив значно зменшити кількість рецидивів, метастазування і скоротити терміни проведення всього курсу радикального лікування [12].

У літературі ми виявили декілька повідомлень, присвячених використанню короткого курсу променевої терапії при раку гортані Т2–Т4. Недоліком методики є тривалість передопераційного опромінення — 2 тиж. Збільшення інтервалу між опроміненнями призводить до появи гострих променевих реакцій у доопераційний або ранній післяопераційний період [4, 13].

Ми поставили собі за мету оптимізувати променевий компонент комбінованого лікування при раку гортані шляхом використання передопераційного крупнофракційного опромінення (разова вогнищева доза (РВД) — 5 Гр, сумарна вогнищева доза (СВД) — 20 Гр)

з наступним оперативним втручанням на 4-й день від початку опромінення.

## ОБ'ЄКТ І МЕТОДИ ДОСЛІДЖЕННЯ

Серед методів лікування в регіоні провідне місце займає променева терапія — як монометод застосовували у 174 (48,0%) хворих, хірургічне лікування отримали 24 (6,6%), комбіноване — 152 (42,0%) пацієнти [14].

З 2002 р. ми розпочали вивчення використання крупнофракційного опромінення у хворих на рак гортані в плані комбінованого лікування [15]. Впровадження цього методу терапії висвітлювалося у попередніх дослідженнях [16, 17]. Крупнофракційне опромінення проводили почергово по 5 Гр щодня — 4 дні. СВД опромінення на 4-й день становила 20 Гр. У день останнього опромінення виконували оперативне втручання.

Проведено клінічну характеристику 56 хворих на рак гортані II, III та IV стадії: 27 — з II стадією пухлинного процесу, 19 — III стадією та 10 — IV стадією.

Вік залучених у дослідження хворих на рак гортані всіх стадій коливався від 37 до 74 років, становлячи у середньому 55,6 року.

Найбільша кількість пацієнтів була у вікових групах 50–59 та 60–69 років і становила 46,4±6,7 та 26,8±5,9% випадків відповідно. Статистично значущої відмінності при розподілі хворих на рак гортані за віком за II, III та IV стадією захворювання не виявлено ( $p=0,75$  за критерієм  $\chi^2$ ) [18].

У нашій вибірці переважали чоловіки працездатного віку (до 60 років). Частка хворих, що не досягли пенсійного віку, відповідно, становила 57,1±6,6% проти 42,9±6,6% осіб пенсійного віку. Серед 56 хворих була тільки 1 жінка (1,8%).

Характеристика пухлини залежно від типу росту: переважала змішана форма раку гортані — 44,6±5,6%, екзофітна становила 35,7±6,4%, ендофітна — 19,6±5,3%.

При проведенні аналізу ураження пухлиною певного відділу гортані встановлено, що найчастіше — у 27 (48,2±6,7%) хворих — пухлина локалізувалася у складковому відділі гортані, у 15 (26,8±5,9%) — складково-підкладковому відділі, у 6 (10,7±4,1%) пацієнтів раком було уражено всі відділи гортані, а найменше зазнав ураження вестибулярний відділ гортані та гортано-глотка — по 4 (7,1±3,4%) хворих.

Статистично значущої відмінності в локалізації раку гортані при різних формах росту пухлини не виявлено ( $p=0,57$  за критерієм  $\chi^2$ ).

При гістологічному дослідженні верифіковано плоскоклітинний рак гортані: у 49 (87,5±4,4%) хворих — ороговий, у 7 (12,5±4,4%) — неороговий

рак гортані. Незалежно від форми росту пухлини гортані, домінував плоскоклітинний ороговий гістологічний варіант раку.

Статистично значущої відмінності в локалізації раку гортані залежно від гістологічного типу не виявлено ( $p=0,25$  за критерієм  $\chi^2$ ).

Оперативні втручання проводили при всіх 3 стадіях раку гортані. Найбільше хворих було з II стадією — 27 (48,2±6,7%). З них 26 пацієнтам проведено резекції та 1 хворому — хордектомію. Із 19 (33,9±6,3%) хворих на рак гортані III стадії у 3 проведено органозберігаючі резекції гортані та у 16 — ларингектомії. У 2 пацієнтів із 10, у яких рак гортані був у IV стадії, виконано 2 резекції та 8 ларингектомій.

Хірургічний етап здійснювали до початку променевої зміни у тканинах, оскільки, починаючи з 5-го дня опромінення, виникали гіперемія та набряк слизової оболонки гортані, максимальна вираженість яких припадала на 7–8-й день. Реакцію тканин на опромінення оцінювали у 32 хворих, яким було проведено органозберігаючі операції (резекції гортані).

Враховуючи розвиток променевої зміни у тканинах, шви знімали в основному на 9–11-й день після операції. Загоєння післяопераційних ран у всіх прооперованих відбувалося первинним натягом. У 2 пацієнтів після повторних хірургічних втручань з приводу рецидиву раку гортані загоєння рани було вторинним.

З усіх оперованих хворих у одного на 3-й тиждень розвинувся рубцево-набряковий стеноз трахеї та ще в одного через 2 міс сформувалася ларингофісура. Частка післяопераційних ускладнень становила 3,6%, що практично збігається з даними В.Г. Андреева та Ю.С. Мардинського — 3,5% [4].

Рецидиви захворювання виникли у 3 пацієнтів із II стадією захворювання, у 6 — з III стадією та у 1 пацієнта з IV стадією раку гортані, що становило 17,9±5,1% від усіх хворих.

При проведенні аналізу статистично значущої відмінності в імовірності рецидиву залежно від стадії захворювання не виявлено ( $p=0,16$  за критерієм  $\chi^2$ ).

Характеризуючи пацієнтів з рецидивом раку гортані, слід оцінити терміни по-

вторного виникнення хвороби. Так, пролонгацію захворювання протягом 1 року з моменту завершення комбінованого лікування спостерігали у 4 (7,1±3,4%) пацієнтів. Рецидив хвороби в період від 1 до 3 років був у 4 (7,1±3,4%) пацієнтів, а в 2 (3,6±2,5%) хворих рецидиви виявили після 3 років спостереження.

Загальна 3-річна виживаність становила 76,8±5,6% ( $n=43$ ), 3-річна безрецидивна виживаність — 75,0±5,8% ( $n=42$ ), загальна 5-річна виживаність — 66,1±6,3% ( $n=37$ ) і 5-річна безрецидивна виживаність — 62,5±6,5% ( $n=35$ ). Відповідно, смертність до 3 років сягала 23,2±5,6%, а до 5 років — 33,9±6,3%. Аналіз виживаності хворих наведено в табл. 1.

Проведено окремо аналіз рівня загальної виживаності хворих залежно від стадії раку гортані. Так, при II стадії виживаність до 3 років становила 92,6±5,0%, а до 5 років — 81,6±7,5%; при III стадії частка пацієнтів, які прожили до 3 років, — 63,2±11,1%, до 5 років — 52,6±11,5%; при IV стадії 3-річна виживаність досягла 60,0±15,5%, а 5-річна — 50,0±15,8%. Наведені дані зафіксовано в табл. 2.

## РЕЗУЛЬТАТИ ТА ЇХ ОБГОВОРЕННЯ

Аналіз методів лікування хворих на рак гортані в Івано-Франківській області за 2001–2005 рр. показав, що основними в регіоні є променевої і комбінований підхід. Прожили більше 5 років 41 (23,4%) хворий, який отримав тільки дистанційну гамма-терапію, 16 (65,0%) прооперованих і 66 (43,6%) пацієнтів, у яких проводили комбіноване лікування. Із загальної кількості хворих більше 5 років живуть 116 (33,0%) осіб.

Порівняння 3-річної виживаності за стадіями в нашій групі та в Україні в цілому [19] показало, що запропонований нами метод ефективніший на 30,6% при II стадії, на 28,2% — при III стадії й на 44% — при IV стадії (табл. 3), притому що, за даними В.Г. Андреева та Ю.С. Мардинського, 3-річна виживаність становила 50% у хворих з онкологічним процесом у III–IV стадії.

Зіставлення ефективності методів лікування при III стадії раку гортані протягом 3 років, за даними Інституту отоларингології ім. проф. О.І. Коломійченка (далі — Інститут) [20], у досліджуваній

**Таблиця 1.** Загальна та безрецидивна 3- і 5-річна виживаність хворих на рак гортані

Загальна 3-річна виживаність, %	3-річна безрецидивна виживаність, %	Загальна 5-річна виживаність, %	5-річна безрецидивна виживаність, %
76,8±5,6	75,0±5,8	66,1±6,3	62,5±6,5

**Таблиця 2.** Загальна 3- і 5-річна виживаність хворих на рак гортані за стадіями

Термін виживаності	Вживаність, % (n=56)			
	II стадія (n=27)	III стадія (n=19)	IV стадія (n=10)	II–IV стадія
3-річна	92,6±5,0	63,2±11,1	60,0±15,5	76,8±5,6
5-річна	81,6±7,5	52,6±11,5	50,0±15,8	66,1±6,3

**Таблиця 3.** Порівняння 3-річної виживаності за стадіями залежно від методу лікування

Методи лікування	3-річна виживаність, %		
	II стадія	III стадія	IV стадія
Наша група хворих (передопераційне опромінення РВД 5 Гр – 4 дні, СВД 20 Гр + операція в останній день опромінення)	92,6	63,2	60,0
Методика В.Г. Андреева, Ю.С. Мардинського (передопераційна дистанційна гамма-терапія РВД по 5 Гр 2 рази на тиждень, СВД 20 Гр за 2 тиж + операція в останній день опромінення)	–	50,0	
Традиційні методи лікування – по Україні в цілому	62,0	35,0	16,0

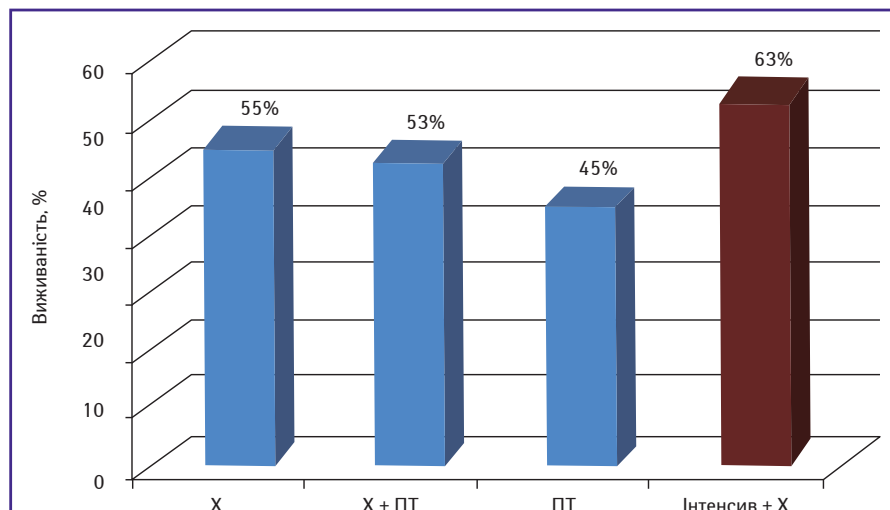
групі (інтенсивна дистанційна гамма-терапія + хірургічне втручання) демонструє перевагу нашого методу над хірургічним, комбінованим (хірургічне втручання + променева терапія) і променевим (рис. 1).

Іншою є картина 5-річної виживаності. Так, показники при застосуванні хірургічного методу (найбільш результативні) та комбінованого підходу (інтенсивна дистанційна гамма-терапія + операція) ідентичні (53,0%) (рис. 2).

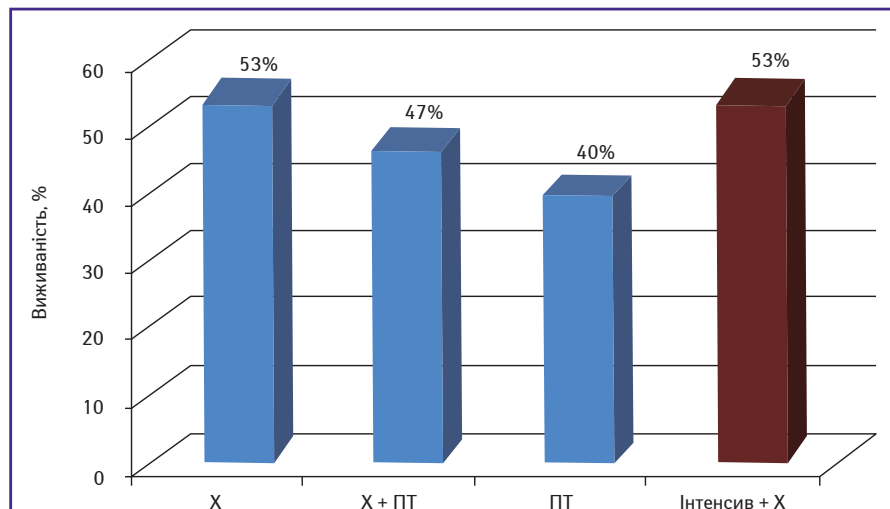
## ВИСНОВКИ

Слід зазначити низку переваг запропонованого методу лікування:

- ефективні дози хворі отримують за короткий термін — 4 дні;
- забезпечує виконання основних вимог лікування онкологічних хворих — антибластику;
- операцію виконують до початку променевих реакцій у тканинах і розвитку фіброзно-склеротичних змін;
- короткий інтервал між опроміненням і операцією знижує ризик розвитку рецидиву захворювання;
- у зв'язку з нетривалим лікуванням хворі зазнають меншого стресу і легше переносять терапію;



**Рис. 1.** 3-річна виживаність хворих на рак гортані III стадії. Порівняння ефективності методів лікування (за даними Інституту та нашими даними)  
Тут і рис. 2: X — хірургічне втручання; ПТ — променева терапія



**Рис. 2.** 5-річна виживаність хворих на рак гортані III стадії. Порівняння ефективності методів лікування (за даними Інституту та нашими даними)

- зменшується кількість відмов від оперативного лікування;
- не обтяжує виконання радикальних та органозберігаючих операцій;
- значно скорочується термін радикального лікування (16–20 днів) і зменшується ліжко-день при спеціальній терапії онкохворих;
- не потребує додаткових матеріальних витрат (значний економічний ефект);
- підвищується 3-річна виживаність при раку гортані II–IV стадії.

## СПИСОК ВИКОРИСТАНОЇ ЛІТЕРАТУРИ

1. Щепотін І.Б. (ред.) (2006) Онкологія: підручник. Моріон, Київ: 91–101.
2. Рак в Україні, 2012–2013. Захворюваність, смертність, показники діяльності онкологічної служби (2014) Бюл. Нац. канцер-реєстру України № 15. Київ: 34–35.
3. Лукач Е.В. (2000) Проблеми і перспективи сучасної ЛОР-онкології в Україні. Онкологія, 2(1): 51–53.
4. Андреев В.Г., Мардинський Ю.С. (1998) Лучевое и комбинированное лечение рака гортани. Москва: 3–116.
5. Абдурахимов О.Н. (2002) Сравнительная оценка эффективности различных методов лечения рака гортани: автореф. дис.... канд. мед. наук. Ташкент: 20.
6. Parsons J.T., Mendenhall W.M., Stringer S.P. et al. (1995) Salvage surgery following radiation failure in squamous cell carcinoma of the supraglottic larynx. Int. J. Radiat. Oncol. Biol. Phys., 32: 605–609.
7. Огольцова Е.С., Матякин Е.Г. (1989) Диагностические и тактические ошибки при раке гортани. Москва: 3–222.
8. Павлов А.С., Волкова М.А., Стиоп Л.Д. и др. (1983) Лучевая терапия при раке гортани. Диагностика, лечение и организация онкопомощи больным опухолями головы и шеи. Томск: 73–75.
9. Суркова П.В. (2012) Результаты комбинированного лечения больных раком гортани и гортаноглотки. Сиб. онкол. журн., 1: 5.
10. Рожнов В.А. (2011) Лучевое и комбинированное лечение рака гортани: автореф. дис.... канд. мед. наук. Обнинск: 230.
11. Думанський Ю.В., Северин Г.К. (2014) Загальна характеристика онкоепідеміологічної ситуації та організації спеціалізованої протиракрової допомоги мешканцям Донецької області. Ліки України плюс, 2(19): 21–24.
12. Sebag-Montefiore D., Stephens R.J., Steele R. et al. (2009) Preoperative radiotherapy versus selective postoperative chemoradiotherapy in patients with rectal cancer (MRC CR07 and NCIC-CTGCO16): a multicentre, randomized trial. Lancet, 373 (9666): 811–820.
13. Kazem I., van der Broek P., Brinkman W. et al. (1974) Pre-operative short intensive radiation therapy of T3–T4 laryngeal carcinoma. Acta Radiol. Ther. Phys. Biol., 14(6): 522–528.
14. Костишин І.Д., Попович В.І., Романчук В.Р. та ін. (2011) Захворюваність і результати лікування хворих на рак гортані в Івано-Франківській області в 2001–2005 роках. Журнал вушних, носових і горлових хвороб, 5: 82–83.
15. Костишин І.Д., Вівчаренко Ю.К., Костінський І.Ю. та ін. (2005) Спосіб комбінованого лікування хворих з місцево-поширеним раком гортані. Патент № 74001. Бюл. 10.
16. Костишин І.Д., Костінський І.Ю., Вівчаренко Ю.К. та ін. (2003) Крупнофракційне дистанційне опромінення раку гортані. Журнал вушних, носових і горлових хвороб, 3: 1.
17. Костишин І.Д., Вівчаренко Ю.К., Костінський І.Ю. та ін. (2003) Комбінований метод лікування раку гортані Т2N0M0–Т3N0M0 з використанням крупнофракційного доопераційного опромінення. Укр. радіол. журн., 2: 195–196.
18. Петри А., Сєбін К. (2009) Наглядная статистика в медицине. Пер. с англ. В.П. Леонова. М.: ГЭОТАР-МЕДИА: 166 с.
19. Стрежак В.В., Лукач Э.В., Гайсенко А.В., Щепотін І.Б. (2011) Показатели популяционной выживаемости больных раком гортани, впервые выявленных в 2006 г. в Украине, по данным Национального канцер-реестра. Клин. онкол. (Спец. выпуск II): 41.
20. Стрежак В.В., Лукач Э.В. (2013) Сравнение эффективности методов лечения больных раком гортани III стадии (Т3N0M0), впервые выявленных в 2007 году в Украине. Ринология, 1: 31–35.

## Анализ использования крупнофракционного предоперационного облучения при раке гортани

И.Д. Костышин<sup>1</sup>, В.Р. Романчук<sup>2</sup>, О.А. Туманова<sup>3</sup>,  
А.Е. Крыжановская<sup>1</sup>, Т.Б. Боднарчук<sup>2</sup>, Г.А. Гирна<sup>1</sup>

<sup>1</sup>Ивано-Франковский национальный медицинский университет

<sup>2</sup>Ивано-Франковский областной клинический онкологический диспансер

<sup>3</sup>Тернопольский государственный медицинский университет им. И.Я. Горбачевского

**Резюме.** В мире ежегодно регистрируют более 100 тыс. больных раком гортани. Высокой заболеваемость является и в Украине. Ежегодно умирает в среднем 27% больных, впервые взятых на учет. Основной причиной смерти продолжают оставаться местные рецидивы и метастазы. Проблема лечения пациентов с этой патологией далека от разрешения и остается объектом постоянных дискуссий в плане использования того или иного метода лечения, а также последовательности облучения и операции при комбинированной терапии. Дооперационное облучение — основа комбинированного метода лечения, целью которого является влияние на микрометастазы в зонах возможного распространения раковых клеток и в лимфатических узлах. С целью оптимизации лучевого компонента комбинированной терапии при раке гортани мы применили крупнофракционное предоперационное облучение у 56 больных по схеме: дистанционная гамма-терапия в разовой очаговой дозе 5 Гр до суммарной очаговой дозы 20 Гр в течение 4 дней с последующей операцией в последний день облучения. Выживаемость этих пациентов сравнивали с аналогичным показателем в группе больных, получавших указанную дозу облучения в течение 2 нед по методике В.Г. Андреева и Ю.С. Мардинского и традиционными методами лечения в Украине. Общая 3-летняя выживаемость составила 76,8%, 5 летняя — 66,1%. Предложенный нами метод является более эффективным и хорошо переносится больными.

**Ключевые слова:** рак гортани, крупнофракционное предоперационное облучение, комбинированное лечение, выживаемость.

## The analysis of large-fractional preoperative radiotherapy in patients with larynx cancer

I.D. Kostyshyn<sup>1</sup>, V.R. Romanchuk<sup>2</sup>, O.A. Tumanova<sup>3</sup>,  
A.E. Kryzhanivska<sup>1</sup>, T.B. Bodnaruk<sup>2</sup>, G.A. Girna<sup>1</sup>

<sup>1</sup>Ivano-Frankivsk National Medical University

<sup>2</sup>Ivano-Frankivsk Regional Clinical Oncological Center

<sup>3</sup>I. Ya. Gorbachevsky Ternopil State Medical University

**Summary.** The world records every year more than 100 thousand patients with cancer of the larynx. There are high rates of morbidity in Ukraine too. Each year about 27% first recorded patients die. The main cause of death continues to be local recurrence and metastasis. The problem of the treatment of this disease is far from being resolved and remains a subject of continuous debates in terms of the use of a treatment method and sequence of irradiation and surgery in the combined treatment. Preoperative radiation is the basis of the combined treatment, which aims to impact on micrometastases in areas of possible spread of cancer cells and lymph nodes. In order to optimize radial component of combined treatment of cancer of the larynx we used large-fractional preoperative irradiation in 56 patients according to the scheme: preoperative distance gamma therapy single focal dose 5 Gr, total focal dose 20 Gr, for 4 days, followed by surgery on the last day of exposure. The survival rate of these patients was compared with a group of patients treated with the indicated dose for 2 weeks (the technique V.G. Andreev and Y.S. Mardynskyi and usual care in Ukraine). The index of total 3-year survival rate was 76.8%, 5-year — 66.1%. The method, suggested by us, is more effective, well-tolerated.

**Key words:** larynx cancer, large-fractional preoperative irradiation, combined treatment, survival.