

Львівський національний медичний університет ім. Данила Галицького

# ІНФОРМАТИВНІСТЬ КОМП'ЮТЕРНОЇ ТОМОГРАФІЇ В ДІАГНОСТИЦІ КАРЦИНОМАТОЗУ ОЧЕРЕВИНИ У ХВОРИХ НА РАК ЯЄЧНИКА



М.Т. Фецич, Н.А. Володько,  
Ю.П. Мільян, Р.Р. Ярема,  
А.П. Ревура

Адреса:

Фецич Маркіян Тарасович  
79010, Львів, вул. Пекарська, 69  
Львівський національний медичний  
університет ім. Данила Галицького  
Тел.: (097) 225-46-30  
E-mail: dr.fetsych@gmail.com

**Ключові слова:** рак яєчника,  
комп'ютерна томографія,  
чутливість, карциноматоз  
очеревици, хірургічне лікування.

Циторедуктивна операція становить основу комбінованого підходу до лікування хворих на рак яєчника з карциноматозом очеревини. Оцінка інтраперитонеальної дисемінації для планування лікувальної тактики є запорукою покращення показників виживаності пацієнток. З метою передопераційної променевої візуалізації розповсюдження раку яєчника в основному застосовується метод комп'ютерної томографії. Нині актуальними є дослідження, мета яких полягає у визначенні інформативності комп'ютерної томографії в діагностиці карциноматозу очеревини у хворих на рак яєчника.

## ВСТУП

Рак яєчника (РЯ) залишається однією з найбільш серйозних проблем сучасної онкології, посідаючи третє—четверте місце серед пухлин репродуктивної системи та сьоме рангове місце у структурі загальної онкологічної захворюваності у світі. Загальносвітовий рівень захворюваності на РЯ становить 6,5 випадку на 100 тис. жіночого населення, а в країнах з високим рівнем економічного розвитку — 10–15,5 випадку на 100 тис. жінок [1]. Водночас смертність від РЯ перевищує смертність від усіх онкогинекологічних патологій, разом узятих [2, 3], і посідає п'яте місце серед причин смерті від усіх злоякісних пухлин у жінок [4]. В Україні смертність від РЯ сягає 8,1 на 100 тис. жіночого населення, не маючи тенденції до стійкого зниження.

Високі показники смертності при РЯ зумовлені тим, що початкові стадії (I–II) захворювання діагностують лише у третини вперше виявлених хворих, а поширені форми становлять 70% спостережень [3, 4]. П'ятирічна виживаність при РЯ становить 20–25% [2, 3].

Однією з кардинальних проблем у лікуванні хворих на РЯ є прихована клітинна дисемінація, яка настає вже на ранніх етапах розвитку захворювання навіть при незбільшених яєчниках. Вона зумовлена імплантаційним внутрішньочеревним метастазуванням, завершальним етапом якого є клінічна маніфестація у вигляді перитонеального карциноматозу.

Якщо циторедуктивне видалення пухлинних мас із пангістеректомією, оментектомією, тазовою та парааортальною лімфаденектомією, при потребі — з резекцією певного відділу кишечника, спленекто-

мією залишається основою комбінованого лікування при РЯ [5], то головним засобом боротьби з внутрішньочеревним карциноматозом донедавна вважалася системна або внутрішньочеревна хіміотерапія [6].

В останні 20 років Paul Sugarbaker розробив і запропонував більш агресивний хірургічний підхід до лікування інтраперитонеально дисемінованого раку, що базується на концепції локально-регіонарної дисемінації [7]. Він включає комбіноване проведення циторедуктивної операції з перитонектомією, інтраопераційної гіпертермічної внутрішньочеревної хіміоперфузії (hyperthermic intraperitoneal chemotherapy — HIPEC) і лише після цього — стандартної ад'ювантної внутрішньочеревної системної хіміотерапії. Запропонований мультимодальний та мультидисциплінарний підхід до лікування цієї хвороби підвищив виживаність пацієнтів [8]. Проте і він має свої показання та обмеження. Для об'єктивізації ступеня перитонеального карциноматозу запропоновано визначення перитонеального ракового індексу (peritoneal cancer index — PCI) як кількісного прогностичного фактора. Зокрема, запропонований P. Sugarbaker підхід лікування перитонеального карциноматозу при РЯ виправдовує себе і демонструє вірогідне покращення виживання при PCI <20.

Тому для відбору кандидатів на циторедуктивну операцію з/без HIPEC, визначення обсягу хірургічного втручання, планування подальшої лікувальної тактики необхідно мати максимально повну і точну характеристику перитонеальної дисемінації. В останні роки використовують різні методи променевої візуалізації для діагностики карциноматозу очеревини. Проводять інтенсивні порівняльні дослідження магнітно-резонансної томо-

графії, позитронно-емісійної томографії із комп'ютерною томографією (КТ), які дають можливість не лише визначити розміри імплантів та їхнє розповсюдження по очеревині, а й одержати більш точну інформацію про характеристики тканин [9]. Отримані результати дозволяють краще диференціювати перитонеальні метастази і фіброзні зміни очеревини після попереднього лікування [10]. КТ — один із методів радіологічної візуалізації, який широко використовують з метою передопераційного стадіювання захворювання у пацієнок із РЯ. Оцінка ефективності КТ у діагностиці карциноматозу очеревини потребує поглибленого вивчення та залишається актуальною науковою проблемою.

Мета роботи — дослідити діагностичну цінність спіральної КТ із контрастним підсиленням у виявленні та оцінці ступеня карциноматозу очеревини у хворих на РЯ.

**ОБ'ЄКТ І МЕТОДИ ДОСЛІДЖЕННЯ**

Проведено ретроспективний аналіз інформативності результатів передопераційної КТ у хворих із розповсюдженим РЯ з карциноматозом очеревини. У дослідження залучено 27 пацієнок, що перебували на стаціонарному лікуванні у Львівському державному онкологічному регіональному лікувально-діагностичному центрі в 2013–2015 рр. Середній вік хворих становив 52,2±6 років. Серед них II стадію РЯ за класифікацією FIGO виявлено у 5 хворих, III стадію — у 21, IV — в 1 пацієнтки. За гістологічною будовою пухлини яєчника мали такий розподіл: серозно-папілярні карциноми — 23 (85,2%), світлоклітинний рак — 1 (3,7%), папілярна карцинома — 1 (3,7%), муцинозні аденокарциноми — 2 (7,4%).

Циторедуктивні операції виконано всім хворим, відтак проведено 6 циклів хіміотерапії за протоколом СР (циклофосфамід 750 мг/м<sup>2</sup>, цисплатин 75 мг/м<sup>2</sup>) або РС (паклітаксел 175 мг/м, карбоплатин 5 АUC). 8 пацієнок отримали неoad'ювантну хіміотерапію (3 цикли СР), циторедуктивне оперативне лікування з подальшою ад'ювантною хіміотерапією. У 17 хворих ознаки прогресування захворювання виникли більше ніж через 12 міс (клінічно чутливі до похідних платини). У 8 пацієнок прогресування діагностовано менше ніж за рік після закінчення лікування. 25 хворим проведено хірургічне лікування рецидивних пухлин з наступною хіміотерапією похідними платини за наявності чутливості до препарату. При помірній чутливості до похідних платини після хірургічного лікування було застосовано хіміотерапію 2-ї лінії.

При плануванні первинних і повторних циторедукцій проводили КТ органів черевної порожнини і таза на однозрізовому спіральному комп'ютерному

томографі «Somatom Emotion» («Siemens», Німеччина) зі спіральним типом сканування в аксіальній площині. Технічні параметри сканування: напруга — 130 кВ, сила струму — 110 мА, крок спіралі — 5,0 мм, час оберту трубки — 1,0 с. З метою покращення візуалізації патологічного процесу проводили внутрішньовенне та оральне контрастне підсилення. Для внутрішньовенного введення використовували водорозчинні низькоосмолярні рентгеноконтрастні засоби (препарати йогексолу, йопроміду) із розрахунку 1,4 мл/кг маси тіла пацієнта. Шлунково-кишковий тракт наповнювали водорозчинними високоосмолярними рентгеноконтрастними (натрію амідотризоат, препарат меглюмінової солі діатризоїної кислоти + натрієвої солі діатризоїної кислоти) або негативними (вода) засобами. При виявленні карциноматозу очеревини оцінювали локалізацію і розміри перитонеальних імплантів.

Усі пацієнти після КТ були оперовані. Середній час між КТ і хірургічним втручанням становив 17 днів. Дані про істинне розповсюдження та розміри імплантаційних метастазів були отримані під час хірургічної ревізії черевної порожнини і таза, що докладно фіксувалося в протоколі операції.

Порівнюючи результати КТ із даними інтраопераційної ревізії, використовували класифікацію карциноматозу очеревини за P. Sugarbaker — PCI [11]. Відповідно до останнього живіт умовно ділиться двома горизонтальними та двома вертикальними лініями на 9 квадрантів, тонкий кишечник — уздовж на 4 частини (проксимальна і дистальна частини порожньої та клубової кишки), загалом 13 ділянок. У кожній ділянці визначають розмір най-

більшого імпланта, виражений у балах: імпланти відсутні — 0 балів, <0,5 см — 1 бал, 0,5–5,0 см — 2 бали, >5,0 см або зливні вогнища імплантів — 3 бали. PCI — це сума балів в усіх ділянках, яка може набувати значення від 0 до 39 (рис. 1).

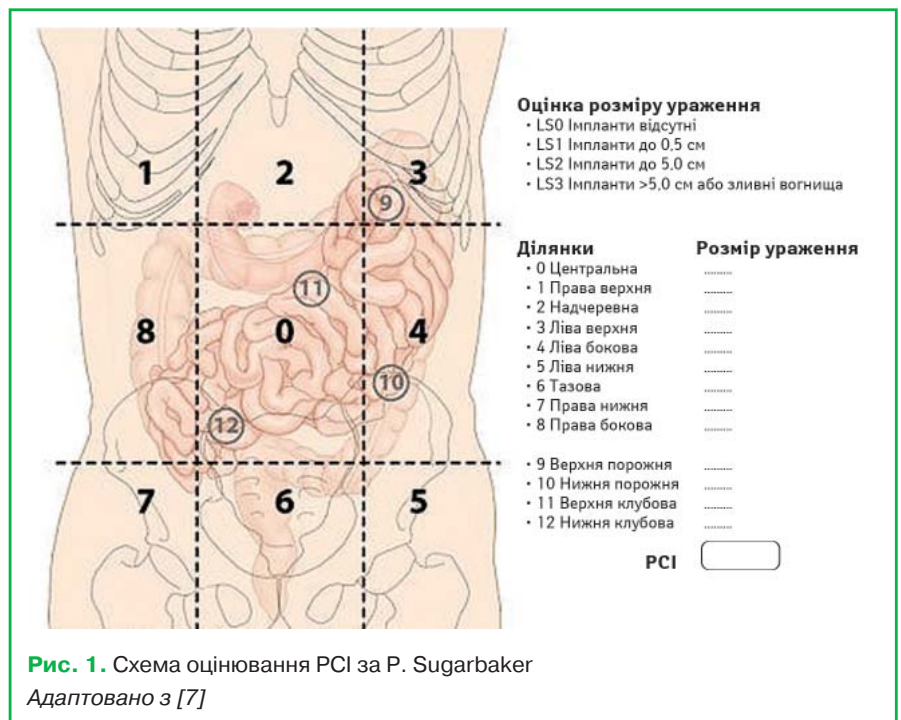
Статистичний аналіз проводили за допомогою програмного забезпечення Microsoft Excel 2013 («Microsoft Corporation», США). Для середніх значень обчислено середню квадратичну похибку, величини подано у вигляді m±SEM, де m (mean) — середнє значення та SEM (standard error of the mean) — середня квадратична похибка.

Статистичний аналіз діагностичної цінності методу КТ для встановлення діагнозу карциноматозу очеревини визначали за нижченаведеними показниками та їх 95% довірчим інтервалом (ДІ): чутливістю, специфічністю і точністю методу (таблиця). При їх обчисленні враховували наявність чи відсутність імплантів, незалежно від їхніх розмірів, у кожній ділянці черевної порожнини і таза. Додатково проаналізували вплив розмірів імплантів на чутливість КТ. При порівнянні розмірів перитонеальних метастазів і PCI, визначених за даними КТ, із відповідними значеннями, отриманими під час операції, використовували тест знакових рангів Вілкоксона.

**Таблиця.** Формули для розрахунку показників чутливості, специфічності та точності

Показник (%)	Формула
Чутливість	$\frac{ПП}{(ПП + ХН)} \cdot 100$
Специфічність	$\frac{ПН}{(ПН + ХП)} \cdot 100$
Точність	$\frac{(ПП + ПН)}{(ПП + ПН + ХП + ХН)} \cdot 100$

ПП — правдиво позитивний результат; ПН — правдиво негативний результат; ХП — хибнопозитивний результат; ХН — хибнонегативний результат.



**Рис. 1.** Схема оцінювання PCI за P. Sugarbaker  
Адаптовано з [7]

## РЕЗУЛЬТАТИ ТА ЇХ ОБГОВОРЕННЯ

В усіх хворих карциноматоз очеревини був констатований під час інтраопераційної ревізії та верифікований патогістологічним дослідженням.

Найчастіше уражувалася очеревина в тазовій (90%) та центральній ділянці живота (90%). Очеревина тонкого кишечнику, за винятком проксимального відділу порожньої кишки, уражалася з найменшою частотою (50%). РСІ був у межах від 5 до 28 (середнє значення індексу — 19).

Слід зазначити, що під час клінічного гінекологічного обстеження та трансвагінального ультразвукового дослідження ознаки перитонеальної дисемінації, що супроводжували рецидивні пухлини в тазовій ділянці, було виявлено лише у 6 хворих. Карциноматоз очеревини передопераційно діагностований у всіх 27 пацієнток за допомогою КТ, а саме: у 2 — при первинному встановленні діагнозу РЯ і в 25 — при рецидивному РЯ. Розміри перитонеальних імплантів, які вдалося візуалізувати при КТ, були правильно визначені у 72,8% випадків, занижені — у 25,2% та завищені — в 2,0%.

Загальна чутливість КТ становила 62% (ДІ 56,1–67,9) та відображала відносно високий потенціал методу детально візуалізувати карциноматоз очеревини. Виявлено залежність чутливості КТ від розмірів імплантаційних метастазів (рис. 2). Кількість правдиво позитивних результатів значно збільшувалася зі зростанням діаметра метастазів ( $p < 0,0001$ ). Чутливість КТ була найменшою (25,9%) при розмірах пухлин  $< 1,0$  см, а найбільшою (87,9%) — при розмірах  $> 5$  см.

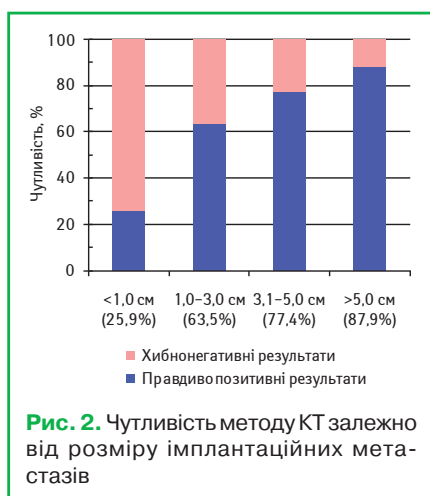


Рис. 2. Чутливість методу КТ залежно від розміру імплантаційних метастазів

Специфічність методу КТ становила 99% (95% ДІ 98–100), що свідчить про високу здатність КТ відрізнити йовувати імплант на очеревині від іншого патологічного процесу. У нашому дослідженні лише в 1 ділянці ми отримали хибнопозитивний результат. Його при-

чиною, ймовірно, могли бути виражені фіброзні зміни очеревини після попередньої операції. Загальна точність методу КТ становила 75% (95% ДІ 69,8–80,2).

Проведено порівняльний аналіз РСІ, визначених за результатами КТ та інтраопераційної ревізії, який показав статистично достовірну різницю між ними ( $\chi^2_{10} = 10,75$ ;  $\chi^2_{01} = 18,75$ ;  $p < 0,0001$ ). Це свідчить про зниження РСІ, обчисленого заданими КТ. Така тенденція зумовлена головним чином труднощами у виявленні дрібної перитонеальної дисемінації, яка, однак, при обмеженій площі ураження очеревини не завадила проведенню перитонектомії. РСІ в жодному випадку не був завищений за результатами КТ. Тому цей метод променевої діагностики дає змогу адекватно оцінити нерезектабельність пухлини та не створює хибних протипоказань при відборі пацієнток для циторедуктивних оперативних втручань.

Результати, отримані в нашому дослідженні, збігаються з даними публікацій інших авторів. Зокрема, більшість дослідників вважають, що КТ не є надійним методом для виявлення пухлин малого розміру. F.V. Coakley та співавтори повідомляють, що чутливість КТ щодо виявлення імплантів розміром  $< 1$  см була достовірно нижчою (25–50%), ніж загальна чутливість (85–93%) [12].

Щодо ефективності інших методів променевої діагностики, R.N. Low і співавтори повідомляють про точне визначення РСІ за допомогою магнітно-резонансної томографії у 88% хворих, а також про чутливість і специфічність методу на рівні 88 та 74% відповідно [13].

Z. Limei та співавтори провели метааналіз ефективності позитронно-емісійної томографії для виявлення перитонеального карциноматозу: чутливість методу сягала 88,6%, специфічність — 90,3% [14]. Важливою перевагою позитронно-емісійної томографії в процесі стадіювання РЯ є можливість краще виявляти метастатичне ураження лімфовузлів на основі підвищеного поглинання радіофармпрепарату. Недоліком методу вважають відносно довгий час сканування, протягом якого можливе змищення органів внаслідок дихальних і перистальтичних рухів, що негативно впливає на точність результатів [15].

Використання нового покоління мультidetекторних комп'ютерних томографів дозволило підвищити ефективність КТ для стадіювання карциноматозу очеревини. Можливість сканування тонкими субміліметровими зрізами з високою швидкістю покращила візуалізацію метастазів. M.A. Mazzei та співавтори відмічають загальну чутливість мультidetекторної КТ на рівні 72% і специфічність — 80% [10].

Таким чином, діагностика карциноматозу очеревини у хворих на РЯ за допомогою КТ має певні обмеження. Проте завдяки своїй доступності КТ залишається методом, що найчастіше використовується для стадіювання захворювання. Незважаючи на ймовірні відхилення у передопераційній оцінці розповсюдження перитонеальних метастазів від істинної картини, метод дає можливість адекватно проводити відбір хворих для хірургічного лікування.

## ВИСНОВКИ

Використання однозрізової КТ із контрастним підсиленням у хворих на РЯ є інформативним методом у діагностиці карциноматозу очеревини і дає змогу правильно встановити діагноз.

Чутливість КТ залежить від розміру перитонеальних імплантів. Цей метод дозволяє проводити планування комбінованого лікування хворих на РЯ та визначати можливість проведення циторедуктивних хірургічних втручань.

## СПИСОК ВИКОРИСТАНОЇ ЛІТЕРАТУРИ

- Weiderpass E., Labreche F. (2012) Malignant tumors of the female reproductive system. *Saf. Health Work*, 3(3): 166–180.
- Рак в Україні, 2012–2013. Захворюваність, смертність, показники діяльності онкологічної служби (2014) *Бюл. Нац. канцер-реєстру України* № 15, Київ. 120 с.
- Jemal A., Siegel R., Xu J. et al. (2010) Cancer statistics. *Cancer J. Clin.*, 60(5): 277–300.
- Crauford R., Woo Y. (2010) Ovarian cancer. *Gynaecological Oncology*. In: M.I. Shafi, H. Earl, L. Tee Tan, eds. Cambridge University Press: 119–131.
- Vitale S., Marilli L., Lodato M. et al. (2013) The role of cytoreductive surgery in advanced-stage ovarian cancer: a systematic review. *Updates Surg.*, 65(4): 265–270.
- Armstrong D., Bundy B., Wenzel L. et al. (2006) Intraperitoneal cisplatin and paclitaxel in ovarian cancer. *N. Engl. J. Med.*, 354(1): 34–43.
- Sugarbaker P.H. (1998) Intraperitoneal chemotherapy and cytoreductive surgery for the prevention and treatment of peritoneal carcinomatosis and sarcomatosis. *Semin. Surg. Oncol.*, 14(3): 254–261.
- Bakrin N., Bereder J.M., Decullier E. et al. (2013) Peritoneal carcinomatosis treated with cytoreductive surgery and hyperthermic intraperitoneal chemotherapy (HIPEC) for advanced ovarian carcinoma: a French multicentre retrospective cohort study of 566 patients. *Eur. J. Surg. Oncol.*, 39(12): 1435–1443.
- Gu P., Pan L.L., Wu S.Q. (2009) CA125, PET alone, PET-CT, CT and MRI in diagnosing recurrent ovarian carcinoma: a systematic review and meta-analysis. *Eur. J. Radiol.*, 71(1): 164–174.
- Mazzei M.A., Khader L., Cirigliano A. et al. (2013) Accuracy of MDCT in the preoperative definition of Peritoneal Cancer Index (PCI) in patients with advanced ovarian cancer who underwent peritonectomy and hyperthermic intraperitoneal chemotherapy (HIPEC). *Abdom. Imaging*, 38(6): 1422–1430.
- Jacquet P., Sugarbaker P.H. (1996) Clinical research methodologies in diagnosis and staging of patients with peritoneal carcinomatosis. *Cancer Treat. Res.*, 82(1): 359–374.
- Coakley F.V., Choi P.H., Gougoutas C.A. et al. (2002) Peritoneal metastases: detection with spiral CT in patients with ovarian cancer. *Radiology*, 223(2): 495–499.
- Low R.N., Barone R.M. (2012) Combined diffusion-weighted and gadolinium-enhanced MRI can accurately predict the peritoneal cancer index preoperatively in patients being considered for cytoreductive surgical procedures. *Ann. Surg. Oncol.*, 19(5): 1394–1401.
- Limei Z., Yong C., Yan X. et al. (2013) Accuracy of positron emission tomography/computed tomography in the diagnosis and restaging for recurrent ovarian cancer: a meta-analysis. *Int. J. Gynecol. Cancer*, 23(4): 598–607.
- Funicelli L., Travani L.L., Landoni F. (2010) Peritoneal carcinomatosis from ovarian cancer: the role of CT and [18F]FDG-PET/CT. *Abdom. Imaging*, 35(6): 701–707.



## Информативность компьютерной томографии в диагностике карциноматоза брюшины у больных раком яичника

*М.Т. Фецич, Н.А. Володько, Ю.П. Милян, Р.Р. Ярема, А.П. Ревура*  
**Львовский национальный медицинский университет им. Данила Галицкого**

**Резюме.** Циторедуктивная операция составляет основу комбинированного подхода к лечению больных раком яичника с карциноматозом брюшины. Оценка интраперитонеальной диссеминации для планирования лечебной тактики является залогом улучшения показателей выживаемости пациенток. С целью предоперационной лучевой визуализации распространения рака яичника в основном применяется метод компьютерной томографии. Сейчас актуальны исследования, цель которых заключается в определении информативности компьютерной томографии в диагностике карциноматоза брюшины у больных раком яичника.

**Ключевые слова:** рак яичника, компьютерная томография, чувствительность, карциноматоз брюшины, хирургическое лечение.

## Informativeness of computed tomography in diagnosis of peritoneal carcinomatosis in patients with ovarian cancer

*M.T. Fetsych, N.A. Volodko, Y.P. Mylyan, R.R. Yarema, A.P. Revura*  
**Danylo Halytsky Lviv National Medical University**

**Summary.** Cytoreductive surgery is the basis of combined approach to the treatment of ovarian cancer with peritoneal carcinomatosis. Evaluation of intraperitoneal dissemination to plan treatment strategy is the main key to improvement of survival of patients. Computed tomography is mainly used for preoperative imaging of ovarian cancer spread. Nowadays, increasingly important researches are those aimed at determining of sensitivity of computed tomography to diagnose peritoneal carcinomatosis in patients with ovarian cancer.

**Key words:** ovarian cancer, computed tomography, sensitivity, peritoneal carcinomatosis, surgical treatment.