

СООБЩЕНИЕ

Изменения в статье: Смоланка И.И., Досенко И.В., Лобода А.Д. и др. (2015) Рак Педжета грудной железы. *Клин. онкол.*, 4(20): 15–18.

Авторский коллектив — И.И. Смоланка, И.В. Досенко, А.Д. Лобода, М.С. Кротевич, О.И. Сидорчук, И.Н. Мотушок — сообщает о внесении изменений в статью «Рак Педжета грудной железы» (<http://www.clinicaloncology.com.ua/article/14869/rak-pedzheta-grudnoj-zhelezy>).

А именно, к рис. 1–4 добавлены ссылки на литературу. Источники представлены в списке литературы как пункты 25, 26, 27.

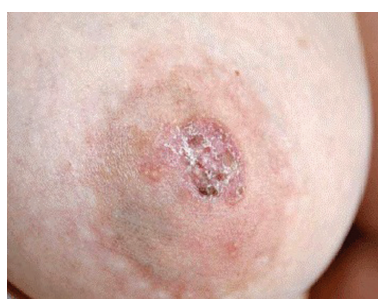

Рис. 1. Поражение САК при РПГЖ [25]

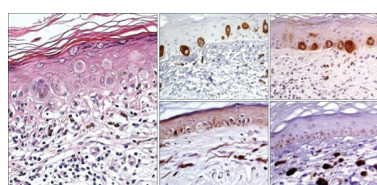


Рис. 3. Гистологическая картина пигментного РПГЖ [26]

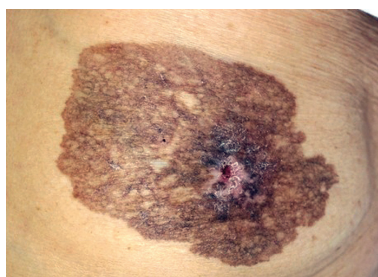


Рис. 2. Пигментный РПГЖ [26]

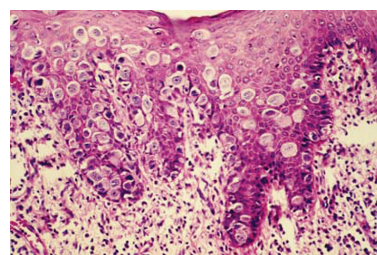


Рис. 4. РПГЖ: инфильтрация эпидермиса соска крупными полиморфными клетками с обильной цитоплазмой [27]

25. Lage D., de Almeida Volpini C., da Glória Sasseron M. et al. (2010) Paget's disease: the importance of the specialist. *An. Bras. Dermatol.*, 85(3): 365–369 (<http://dx.doi.org/10.1590/S0365-05962010000300011>).

26. Lee E.A., Kim H.S., Kim H.O., Park Y.M. (2011) Pigmented mammary Paget disease with reticulated features: a rare variant of mammary Paget disease. *Ann. Dermatol.*, 23(1): 73–75 (<https://doi.org/10.5021/ad.2011.23.1.73>).

27. Kandil D. (2012) Breast malignant, males, children. In situ carcinoma Paget's disease. *PathologyOutlines.com*. (<http://www.pathologyoutlines.com/topic/breastmalignantpaget.html>).